

LES TRAUMATISMES THORACIQUES

E. FADEL

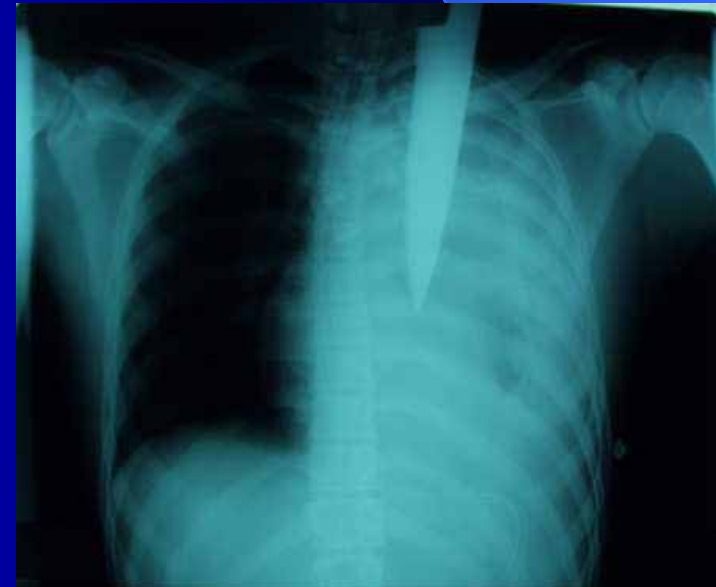
Hôpital Marie Lannelongue
Université Paris-Sud



Thoracotomies dans les traumatismes thoraciques

Schématiquement 3 types

- Extrême urgence (10-15% USA)
- Urgence relative
- Urgence différée



Mécanismes lésionnels des traumatismes thoraciques

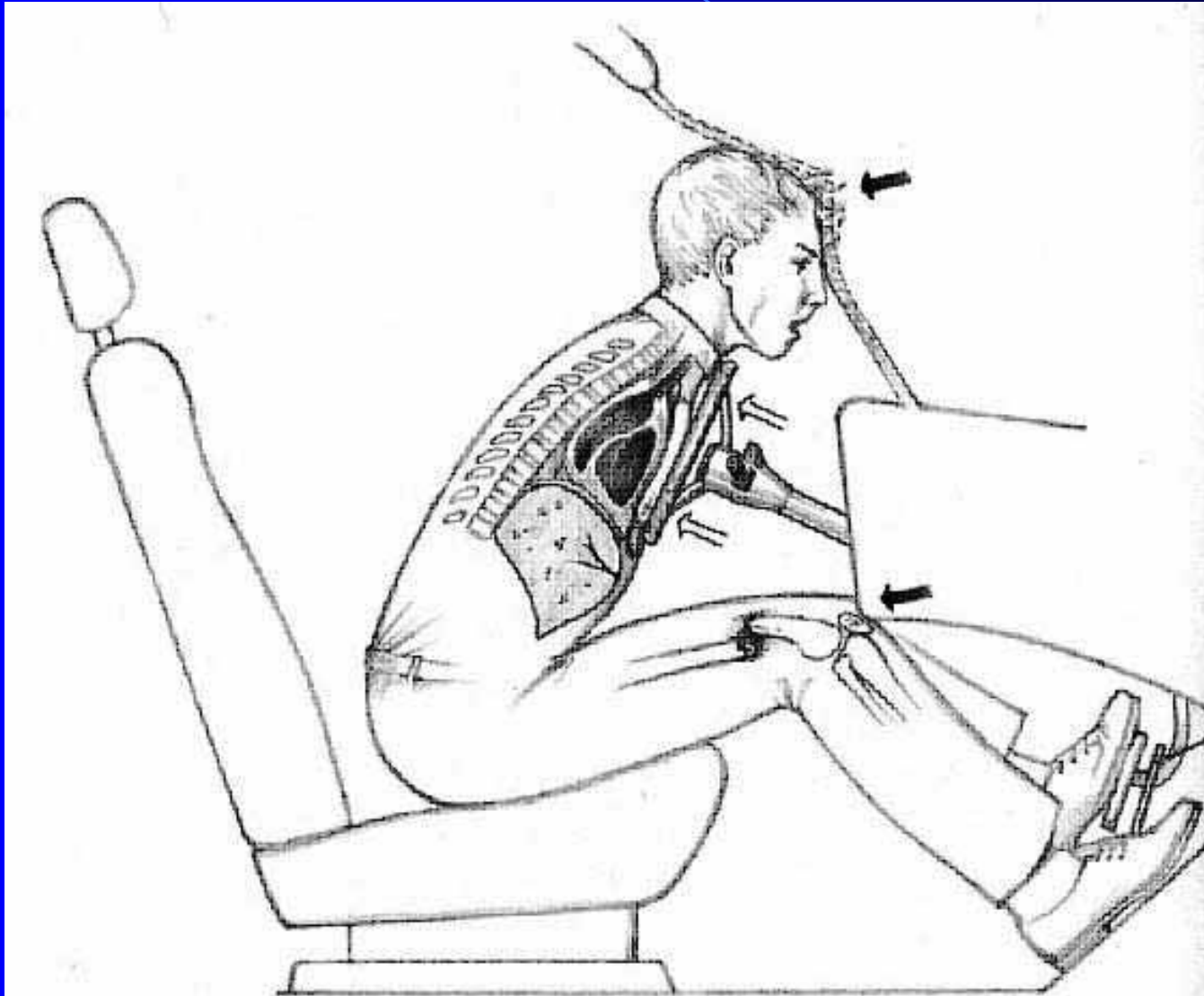
- Les traumatismes fermés
- Les plaies pénétrantes
- Les traumatismes iatrogènes

Traumatismes Thoraciques Fermés

Généralités

- Polytraumatisme (AVP): autres lésions 60-70%
 - Membres (50 %)
 - Crâne (40 %)
 - Abdomen (25 %)
- Jeunes: 70% des cas entre 20 et 50 ans
- Graves: risque vital compromis dans 25%

Exemple



Traumatismes Thoraciques Fermés

Signes cliniques de gravité

- Détresse respiratoire
- Choc hémodynamique

Traumatismes Thoraciques Fermés

Prise en charge

Signes de gravité -

Signes de gravité +

Centre de proximité

CMC cardio-thoracique

Stabilisé

Instabilité

Bilan-USI

Bloc opératoire

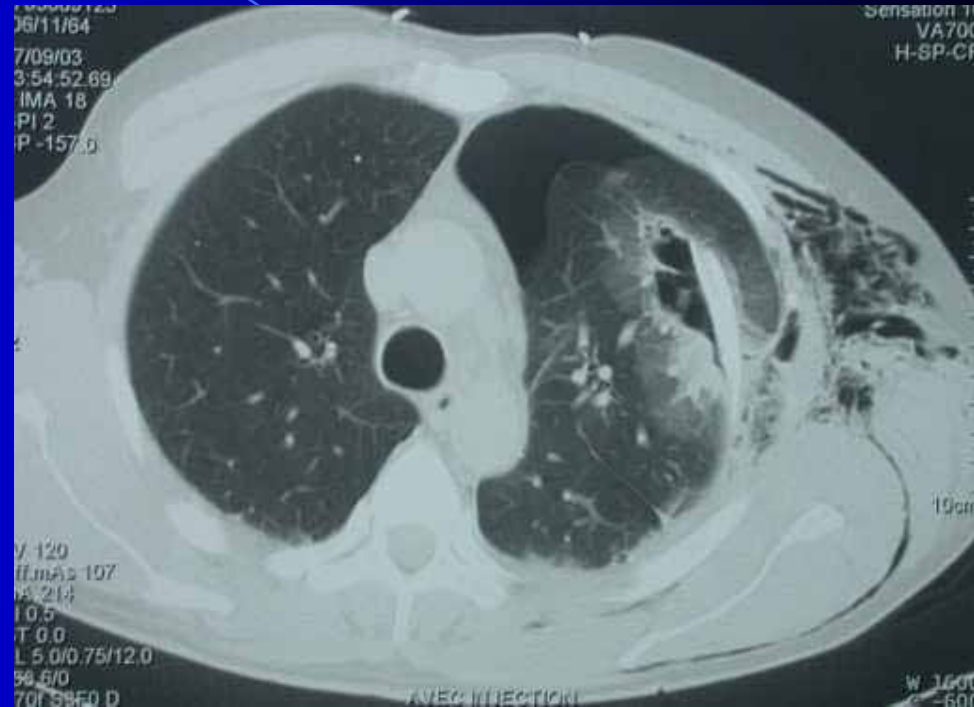
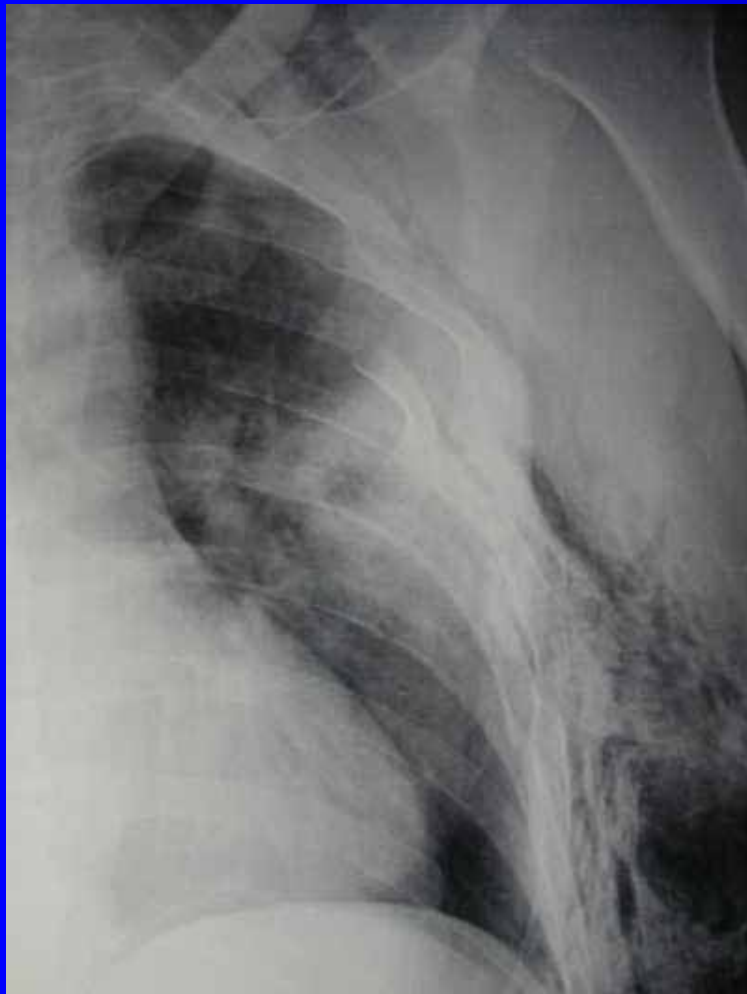- Rx Thoracique
- Echo cœur
- Angioscan
- Fibro bronchique

- Rx Thoracique
- Echo cœur
- Fibro bronchique

**Place de la thoracotomie en fonction des
principales lésions traumatiques du
thorax**

I. Lésions de la paroi thoracique

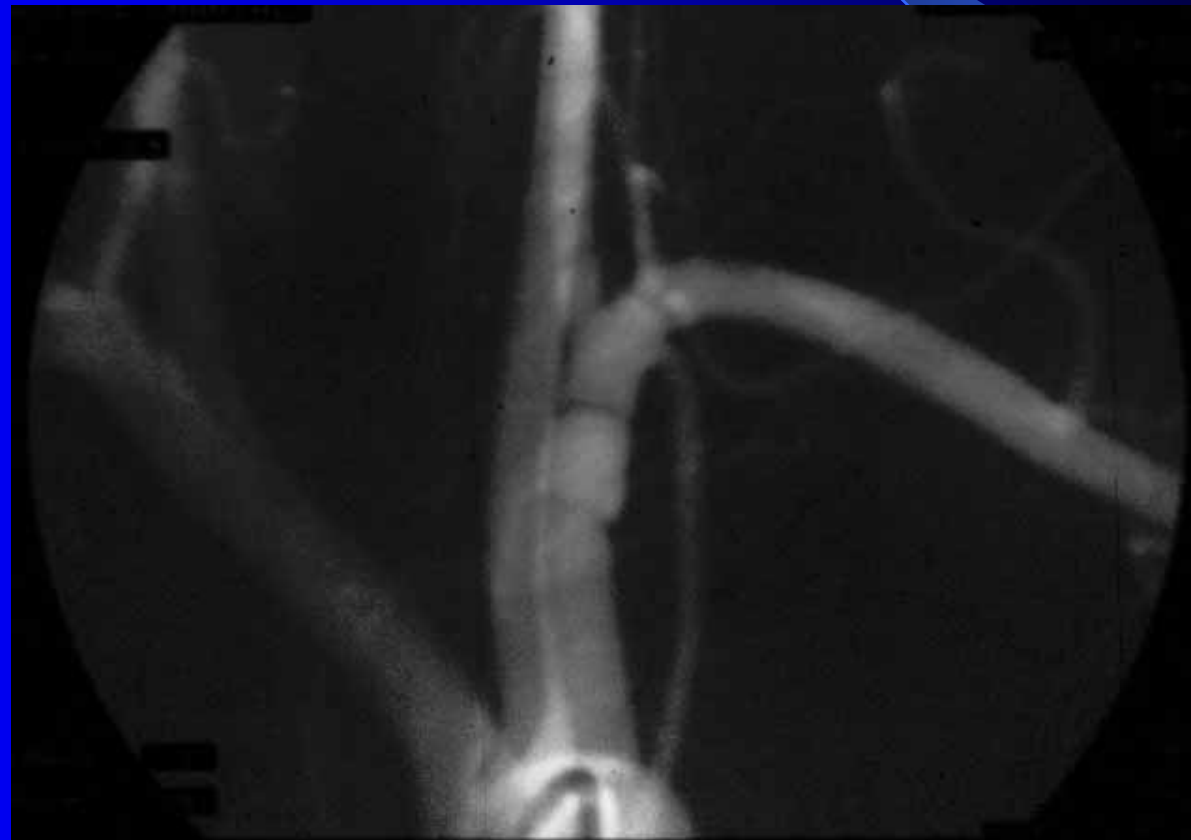Fractures costales



- hémothorax > 500ml
- bullage persistant
- lésions associées (embrochées)

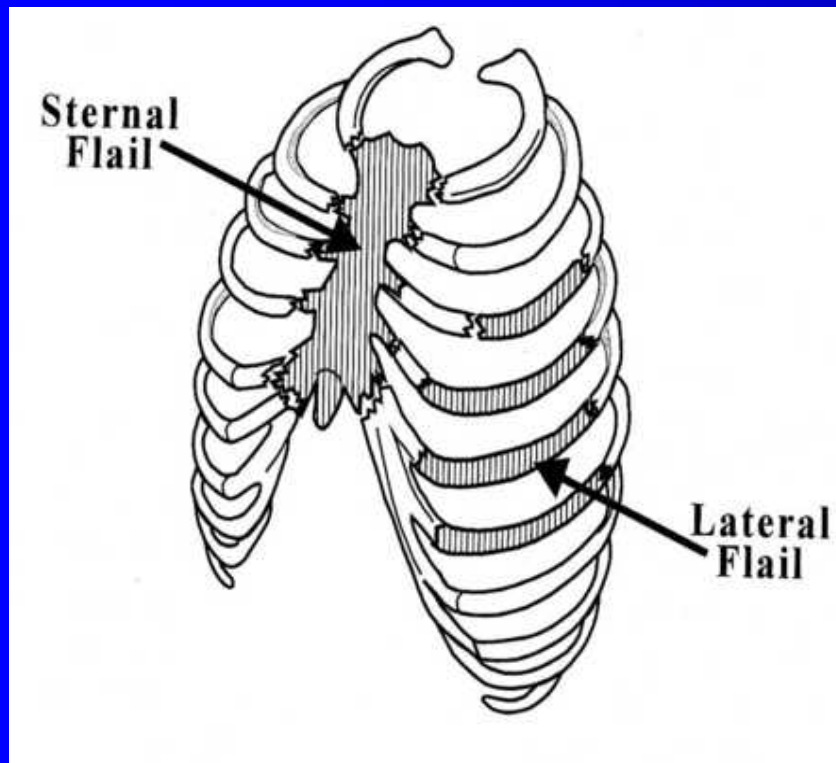
1° côte → Artériographie

Lésion du pédicule sous clavier



I. Lésions de la paroi thoracique

Volets costaux

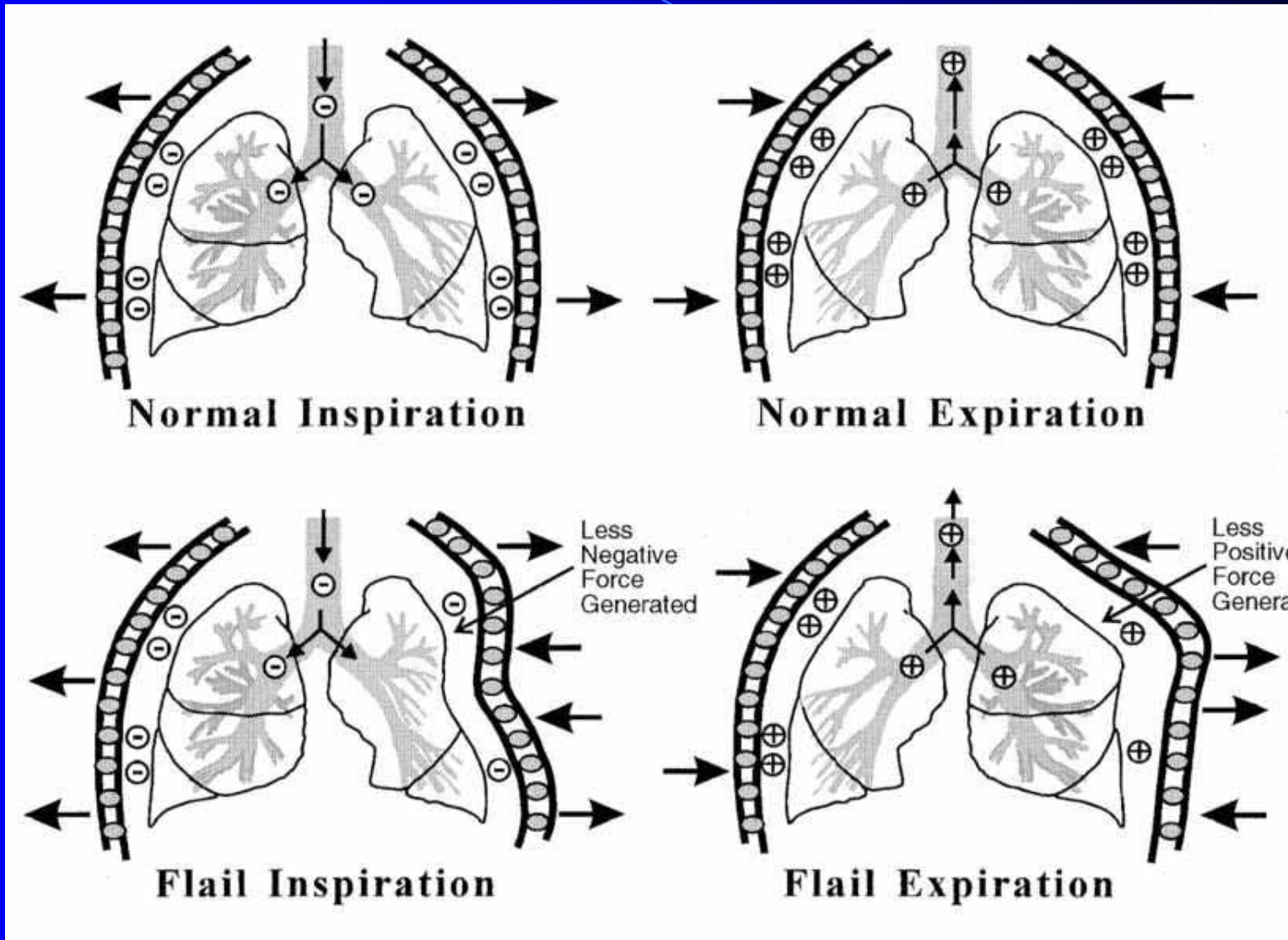


volet antérieur ou latéral
volet + brèche pulmonaire

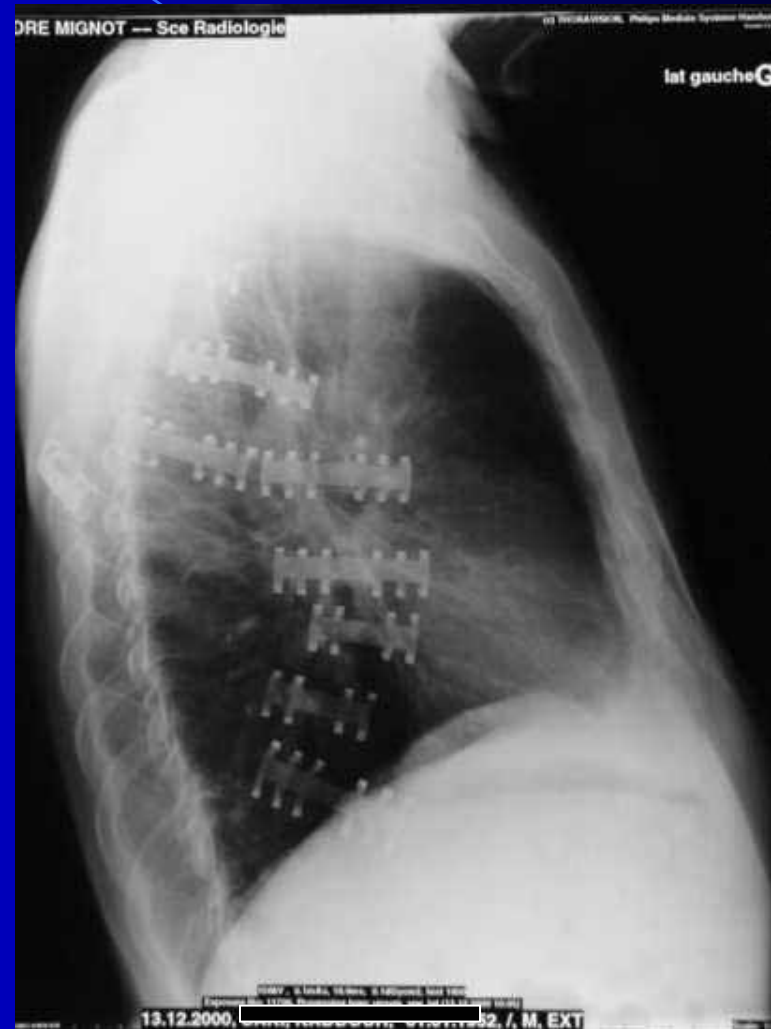
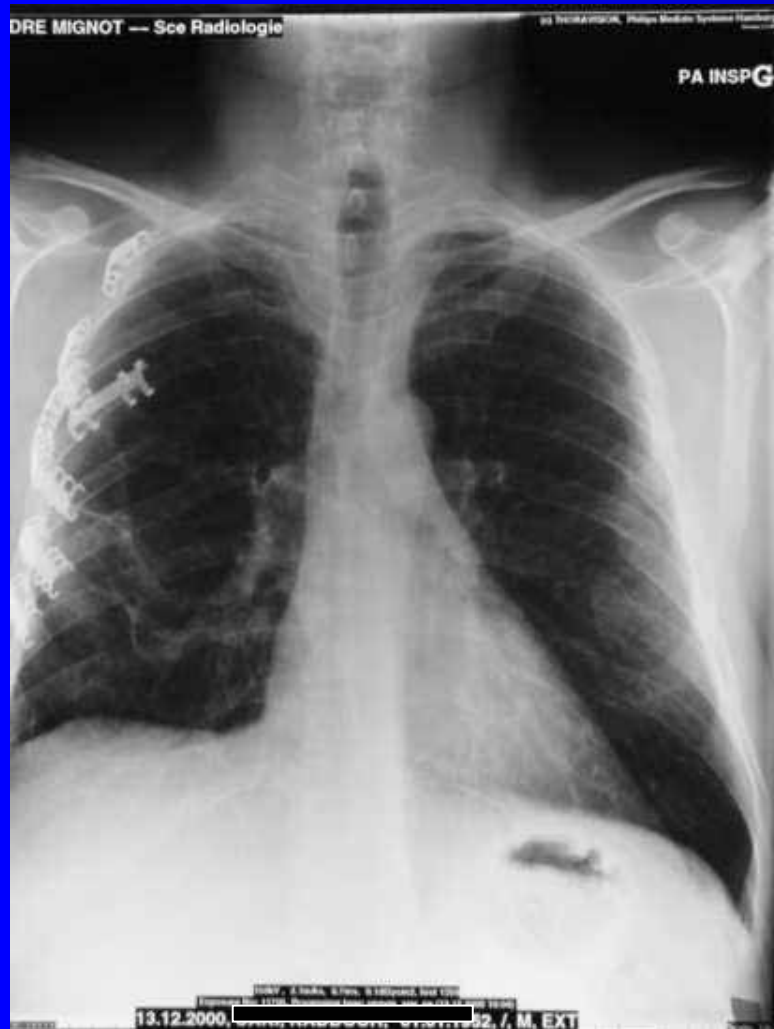CI à l'ostéosynthèse:

- Effraction cutanée
- Hématome pariétal important
- Nécessité de ventilation prolongée

Physiopathologie du volet costal

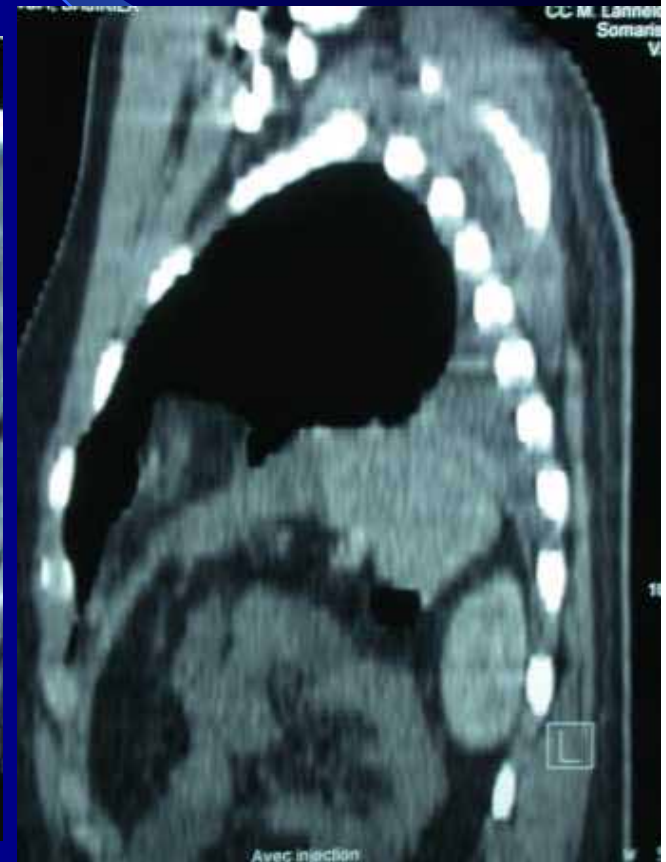
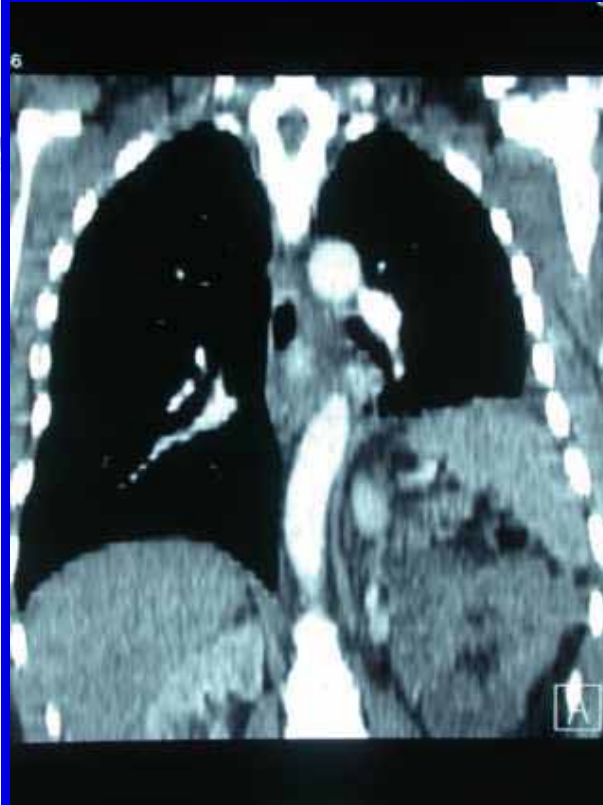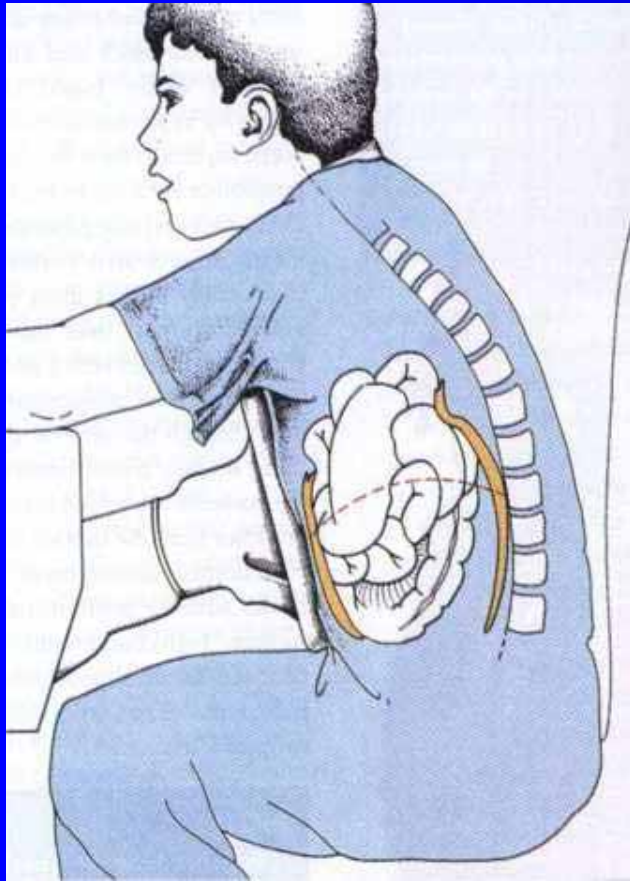


Résultats à 3 mois



I. Lésions de la paroi thoracique

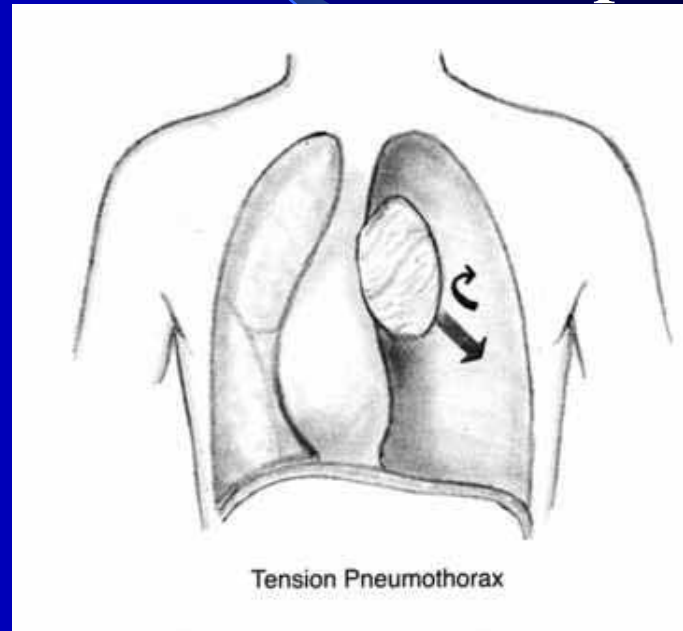
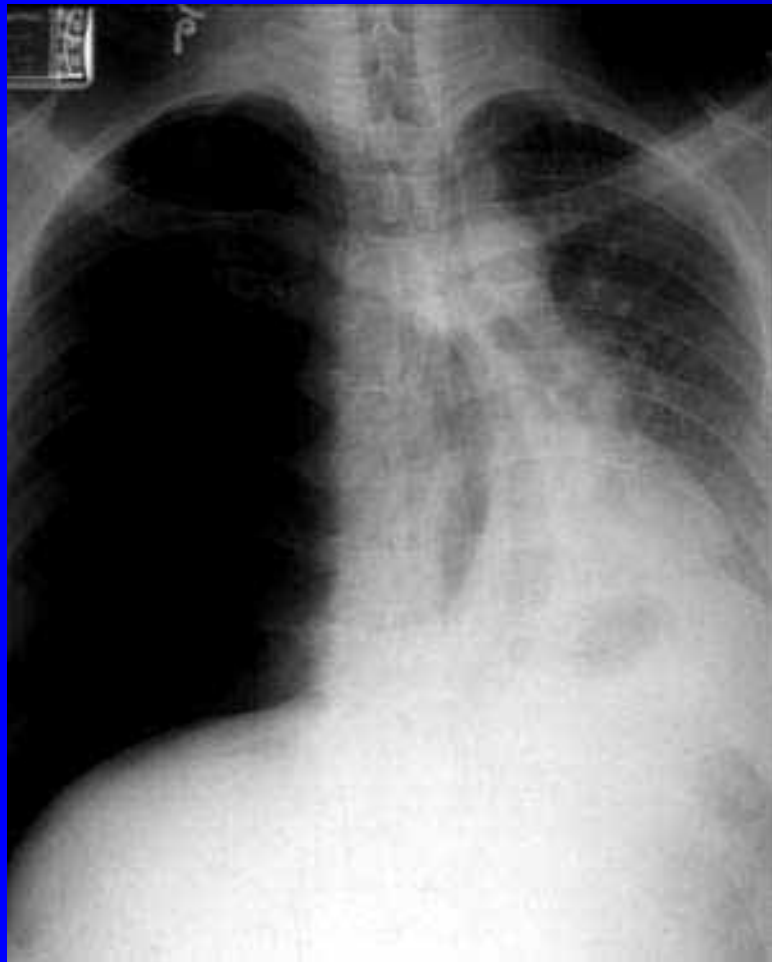
Rupture de la coupole diaphragmatique



II. Epanchements pleuraux

Pneumothorax

Pneumothorax compressif



Drainage en urgence
Trouver la cause
Chirurgie si bullage persistant

II. Epanchements pleuraux

Hémothorax

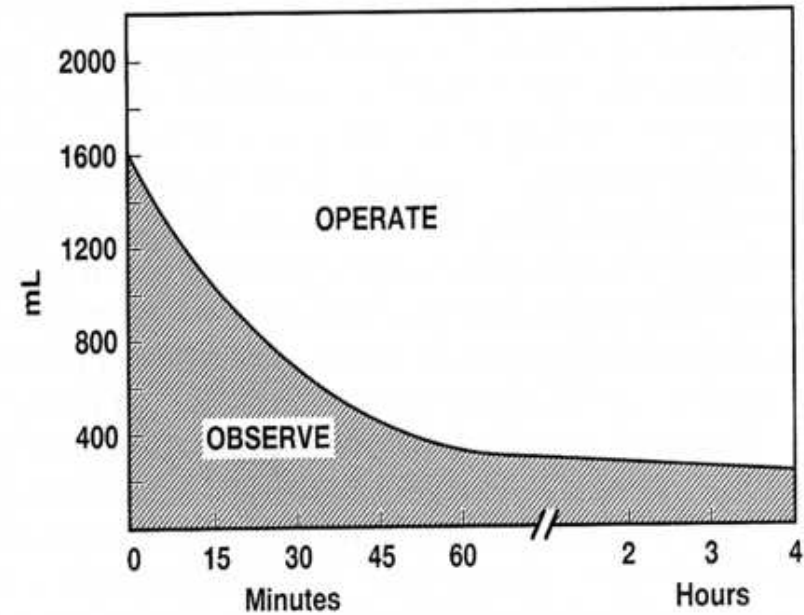
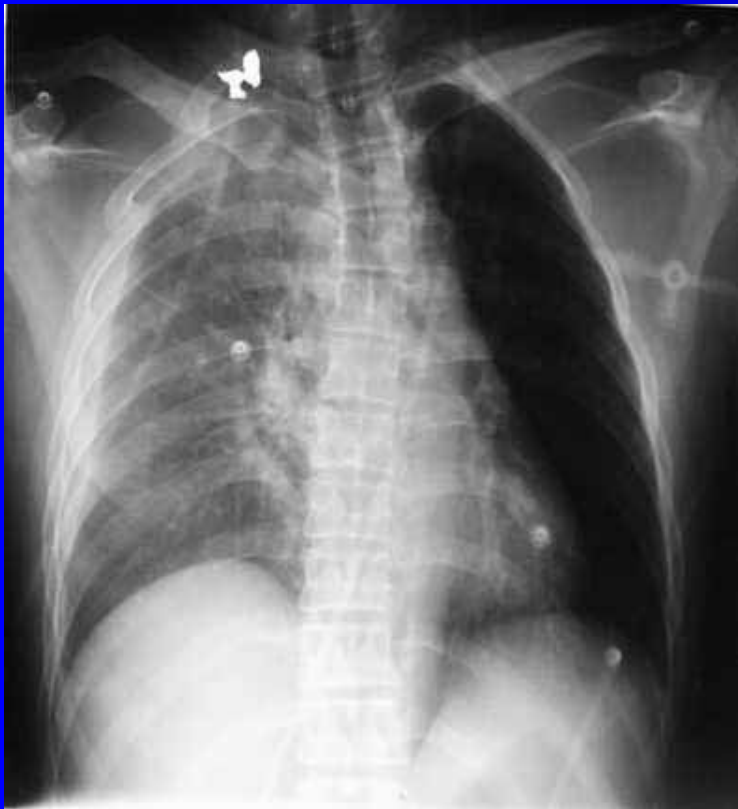
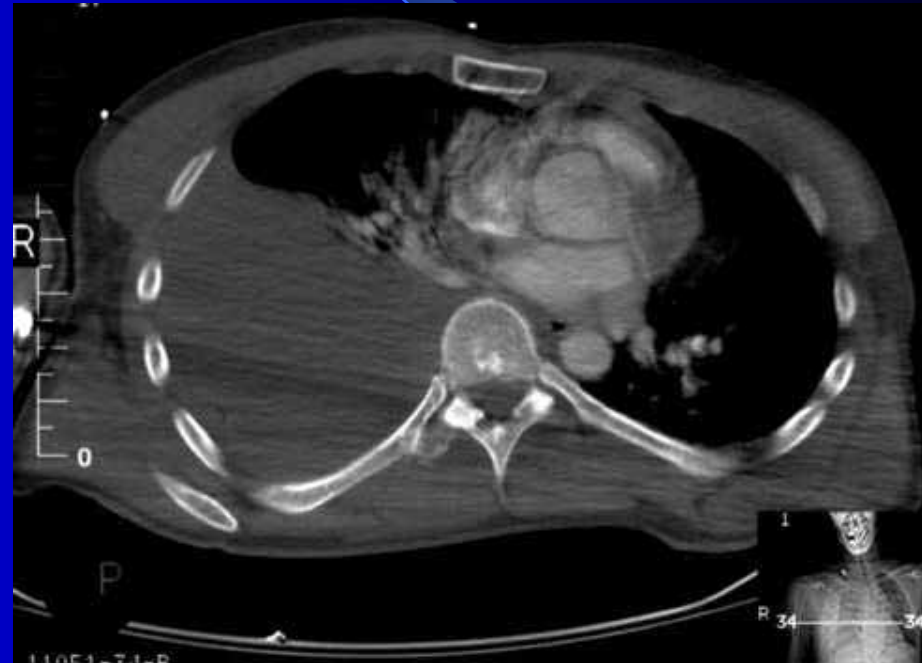
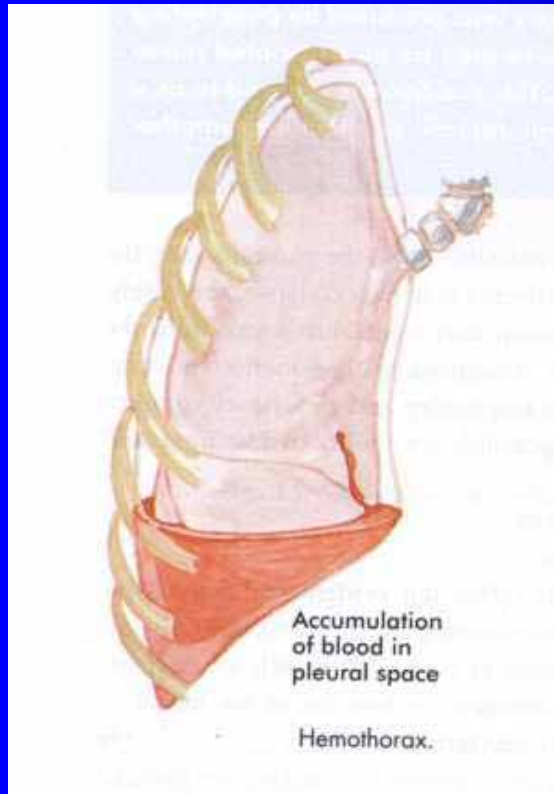


Figure 2. Recommended practice guidelines for operation versus observation in patients with hemothorax following thoracic trauma.

Cependant

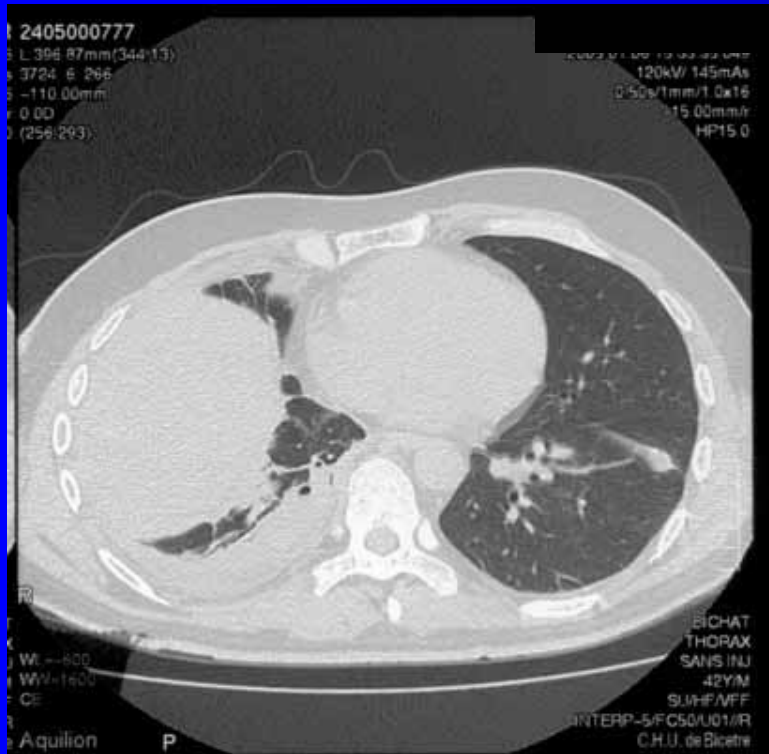
- Difficile de récupérer par le simple drainage tout le caillot
- Nécessité d'un traitement étiologique du saignement



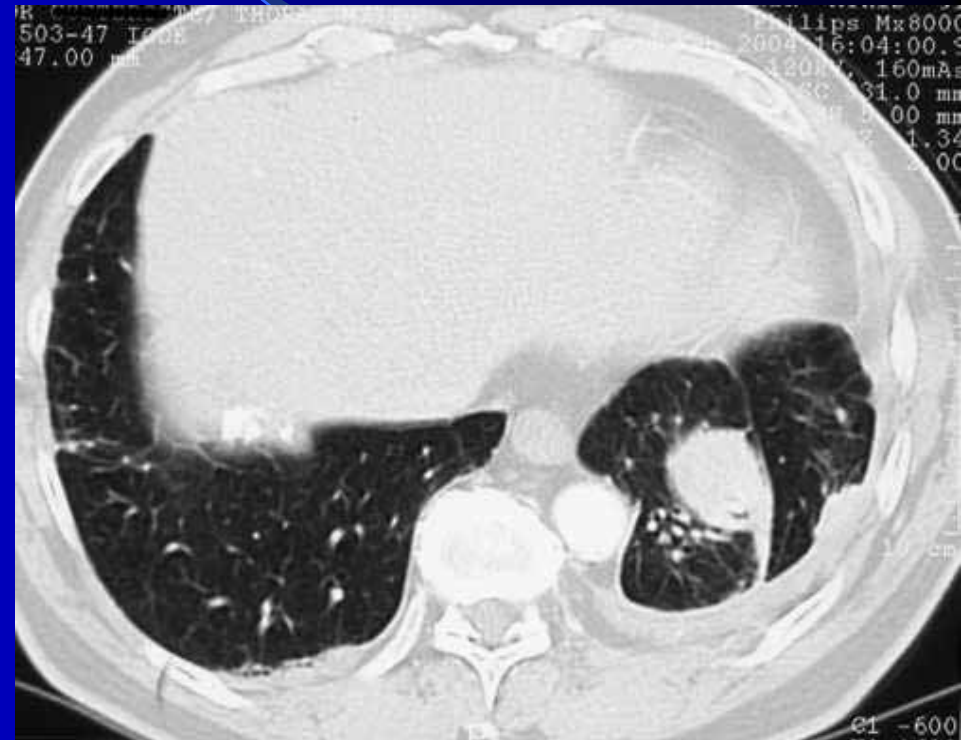
Vidéoarthoroscopie ± Thoracotomie

Lavage
Exploration
Réparation

Evolution de l'hémothorax



aigue



chronique

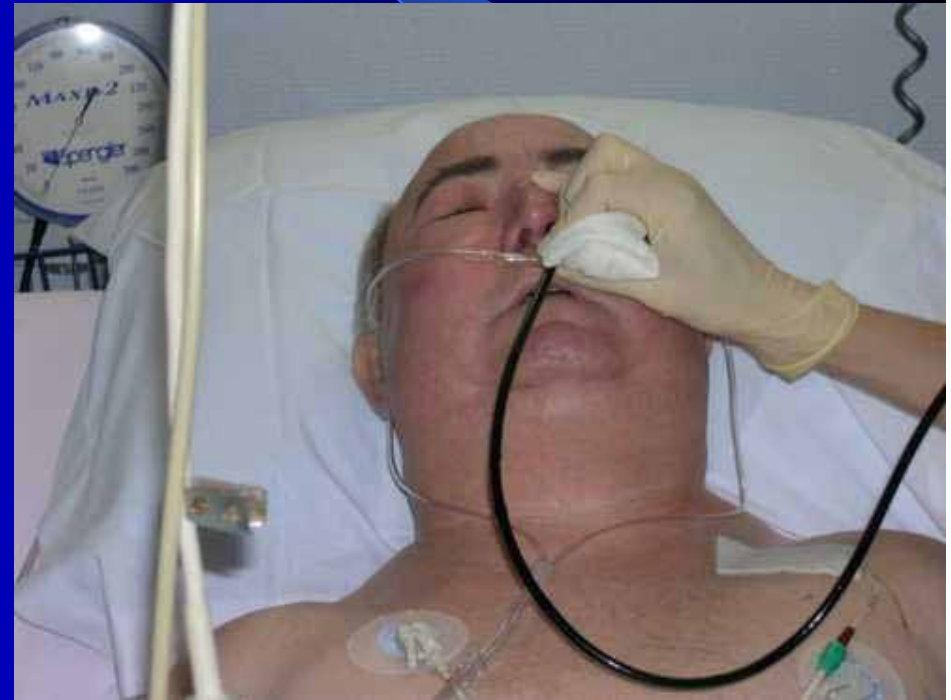III. Lésions médiastinales

Pneumomédiastin

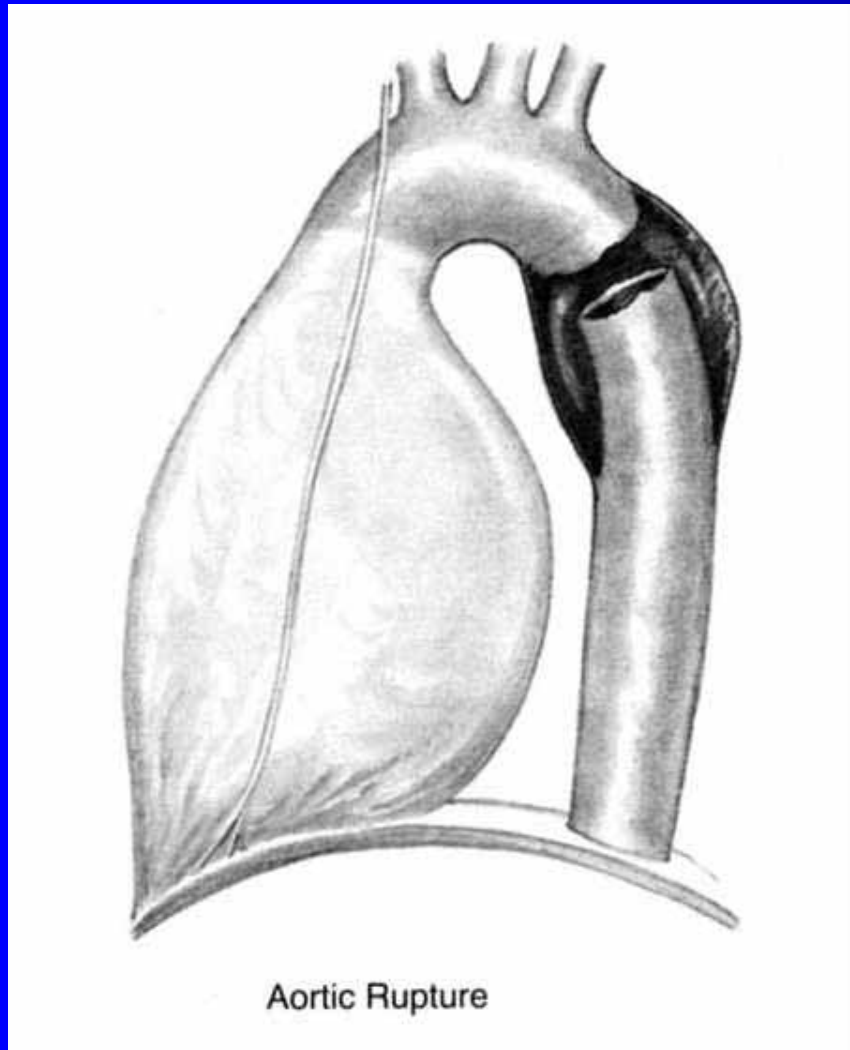


fibroscopie trachéo-bronchique

Si isolé → rien

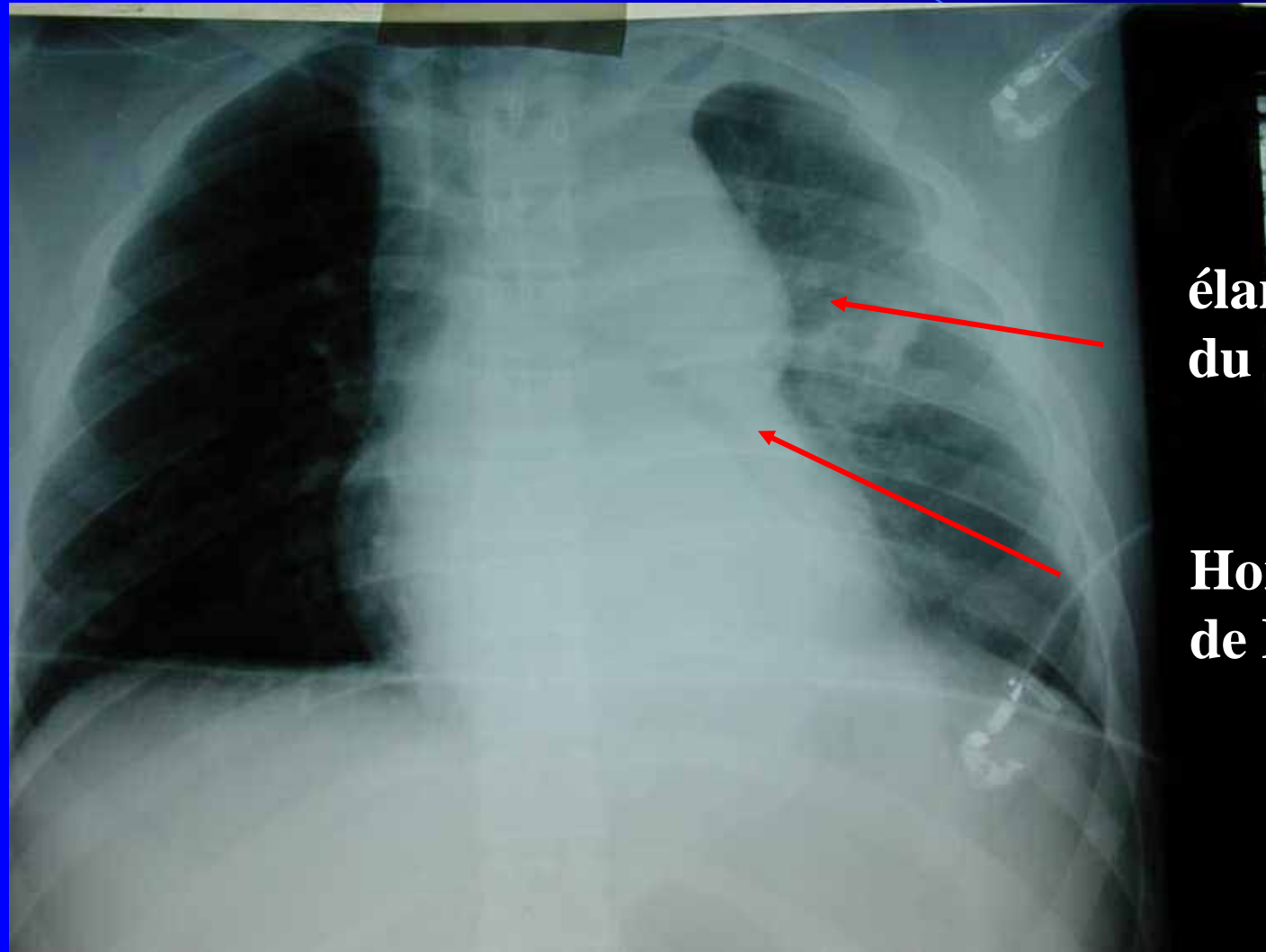


Rupture de l'isthme



Mécanisme:
décélération + + +

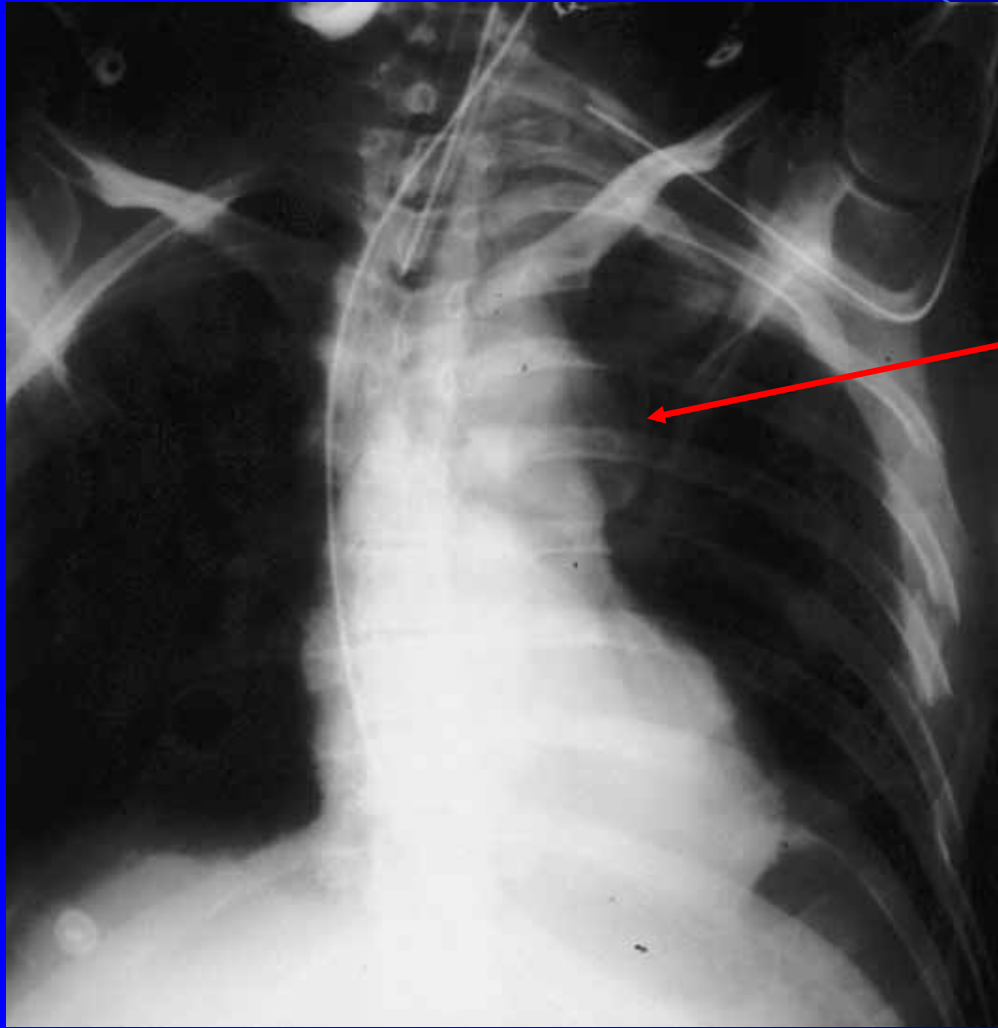
À la radiographie pulmonaire




**élargissement
du médiastin**

**Horizontalisation
de BSG**

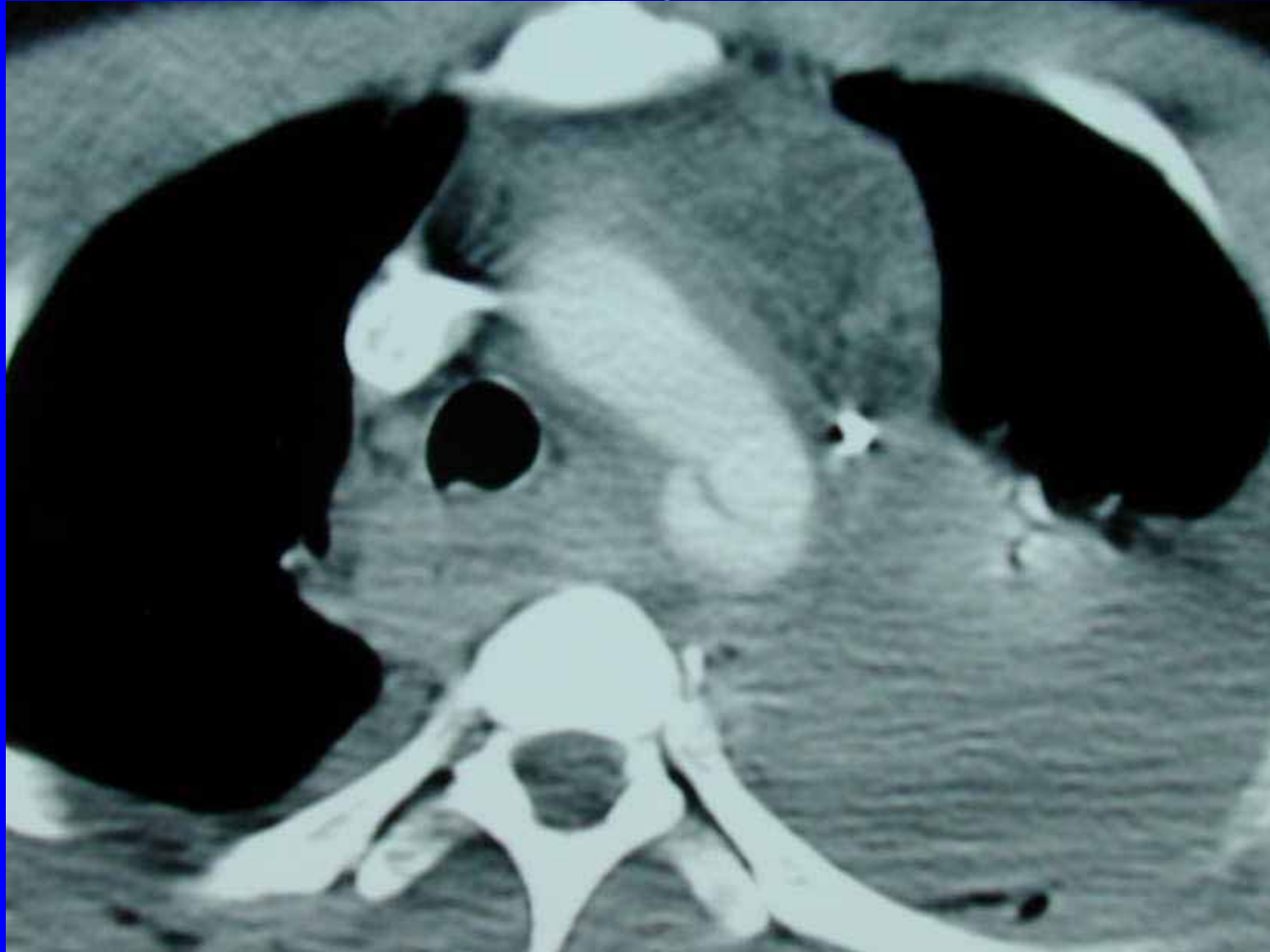
Ou + difficile



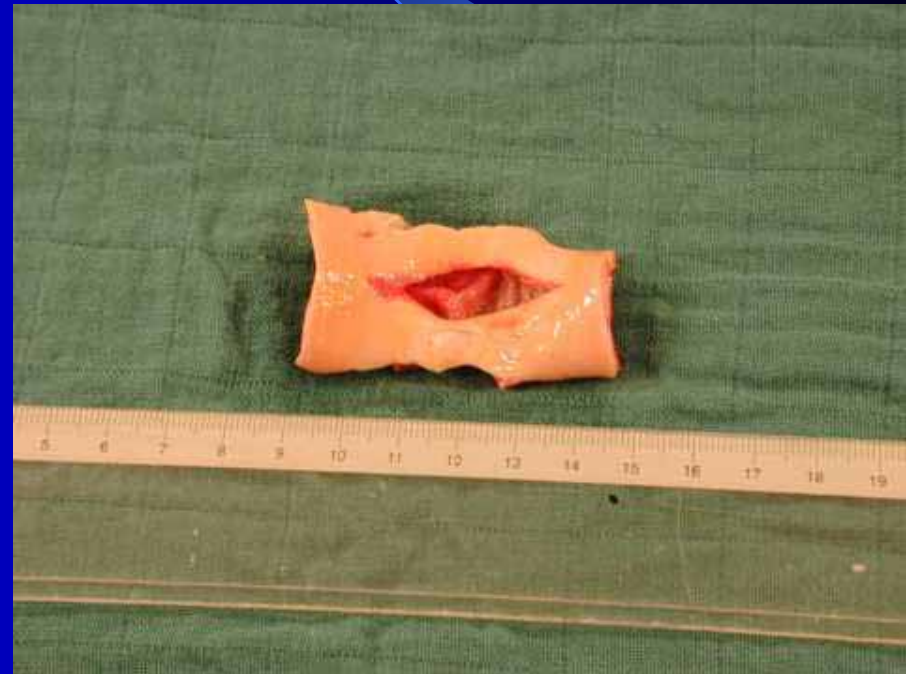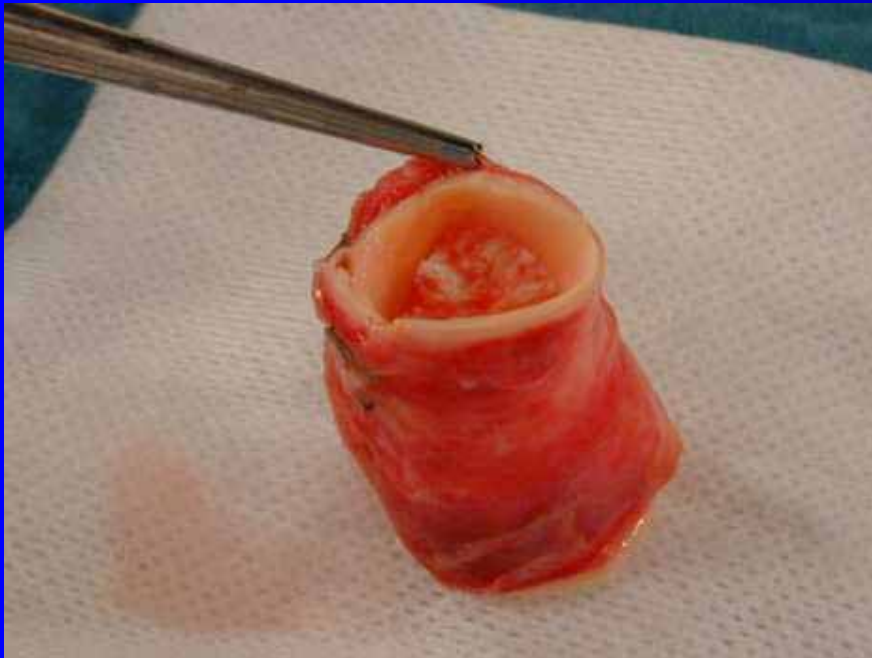
Disparition du bouton aortique



Le scanner en urgence



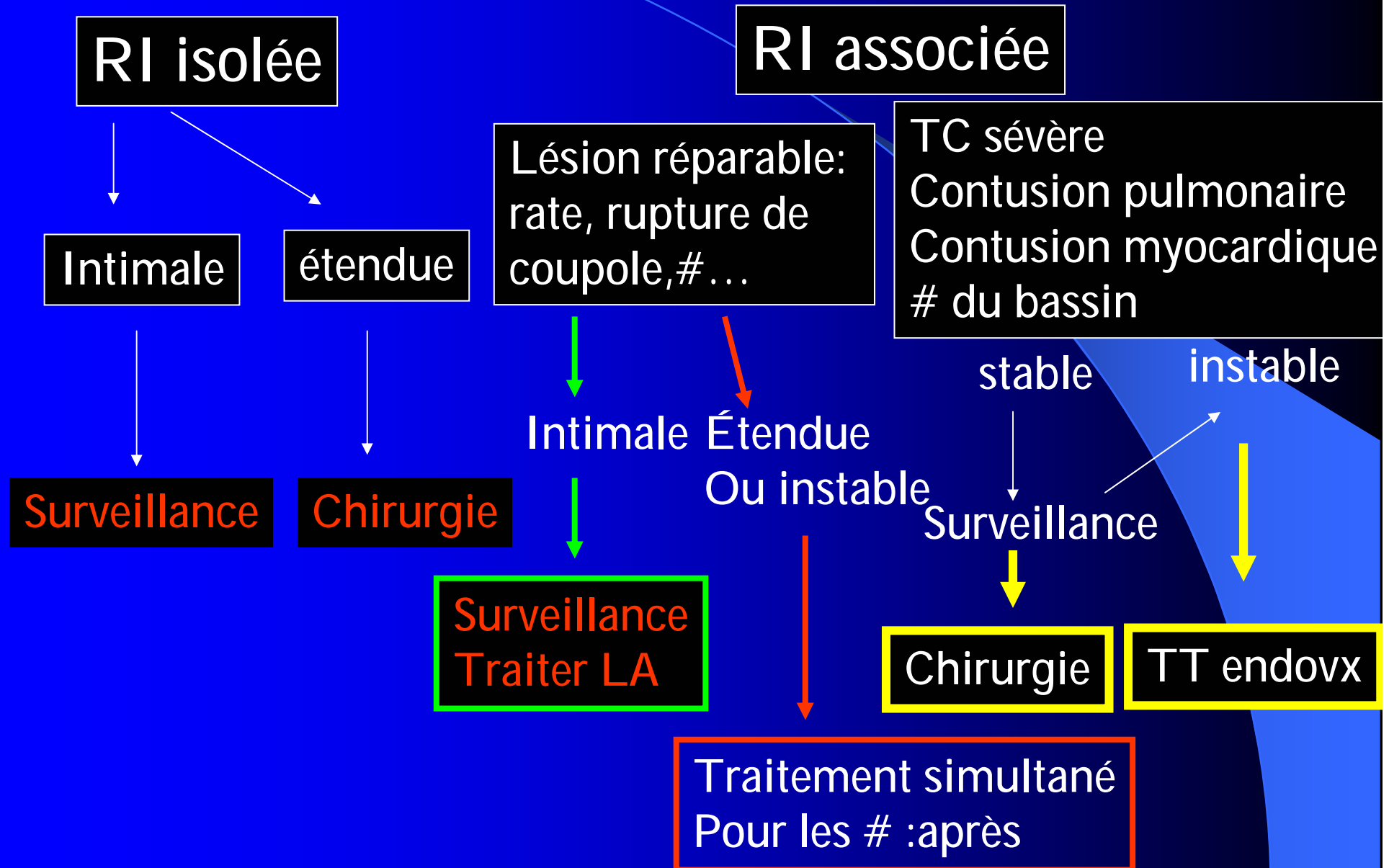
Rupture de l'isthme



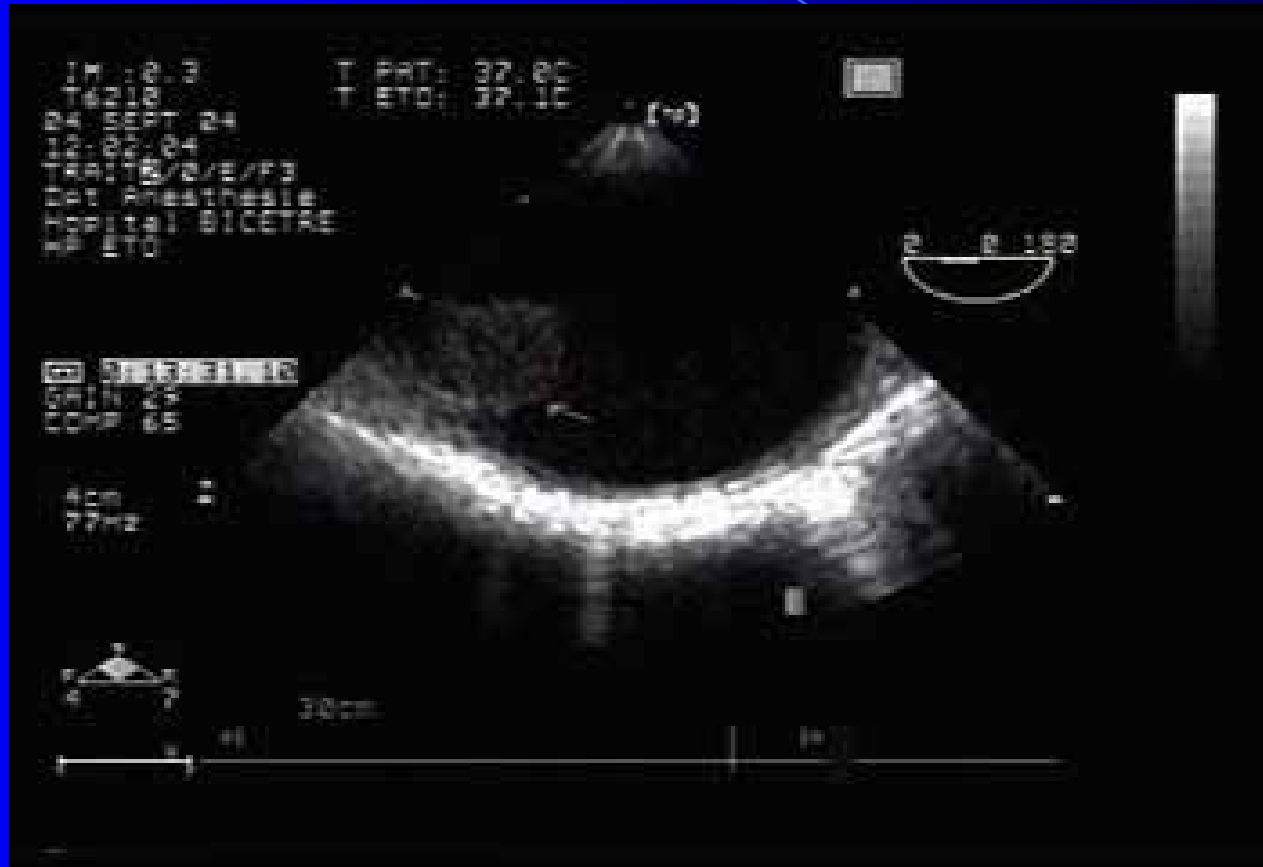
Et l'ETO?

- **Opérateur dépendant**
- **Quand doute au scanner: + sensible et détecte les ruptures intimes**
- **Surtout pour la surveillance des RI++++**

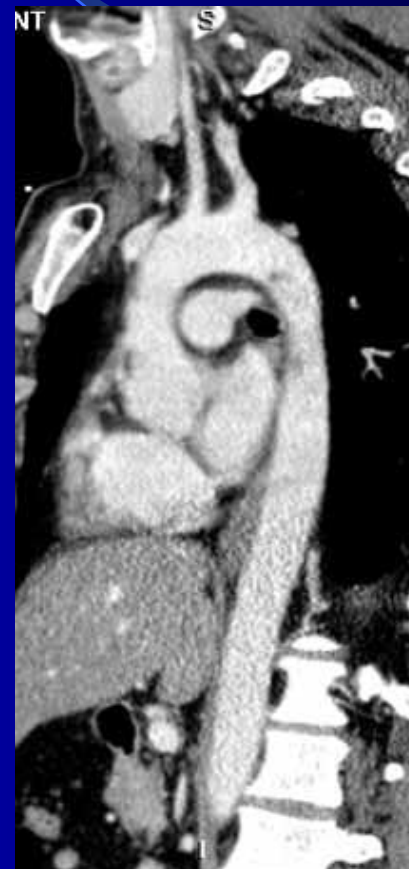
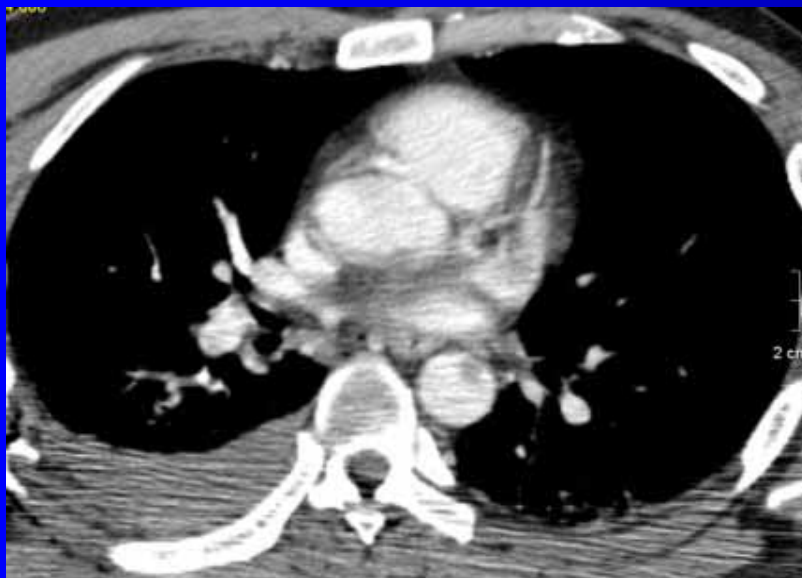CAT devant une RI aortique



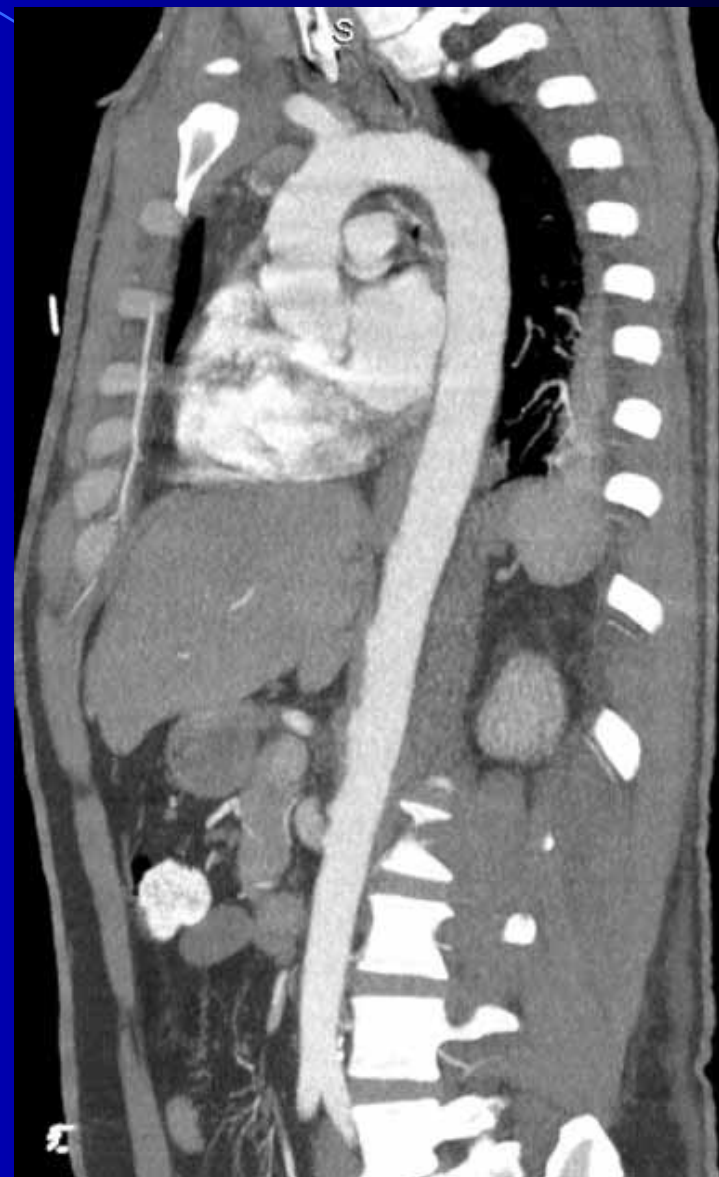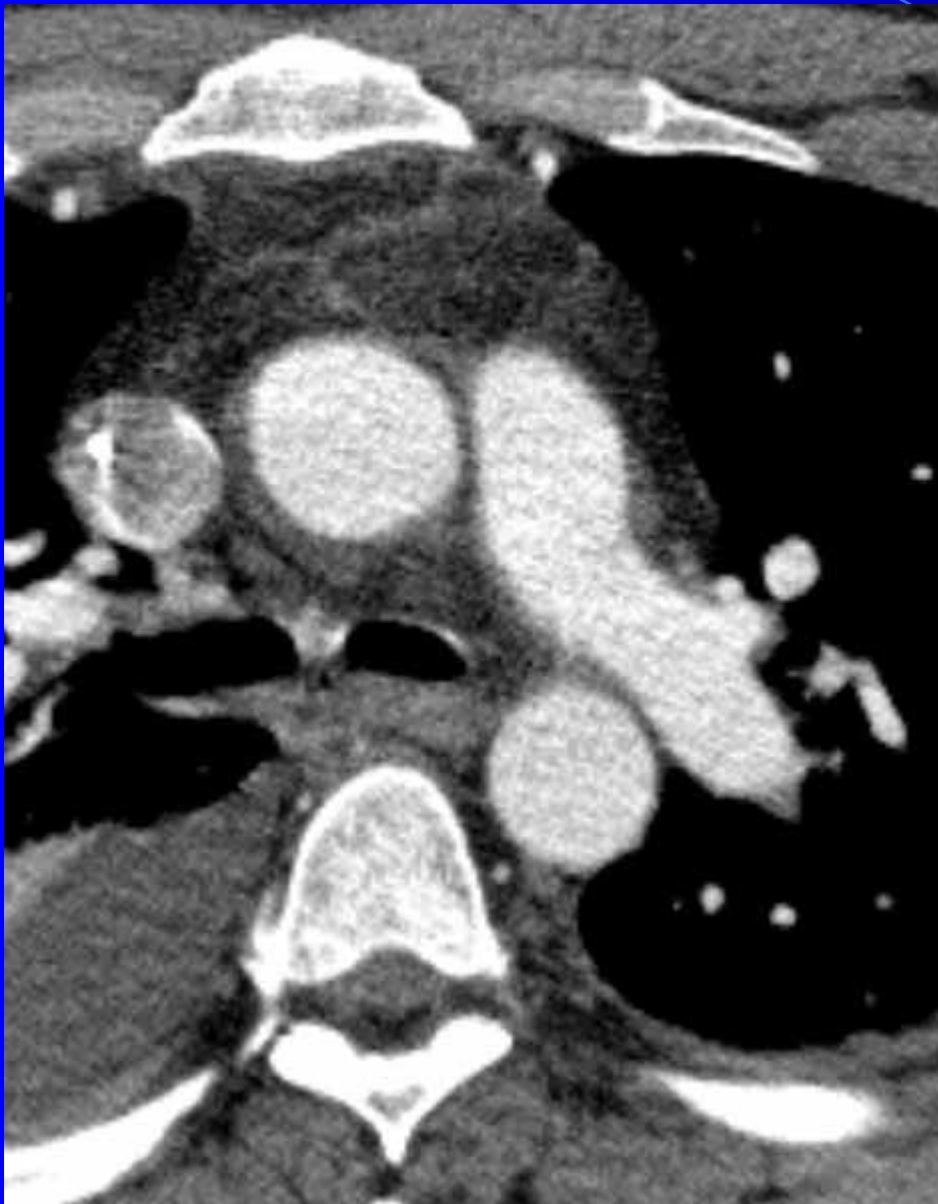Le flap intimal



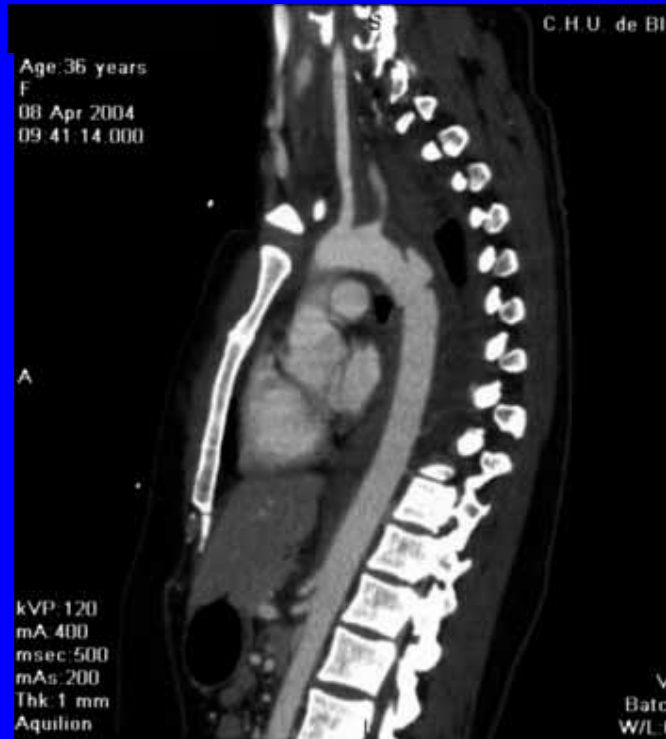Le flap intimal



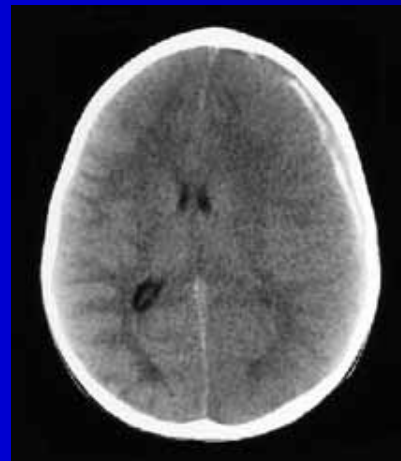
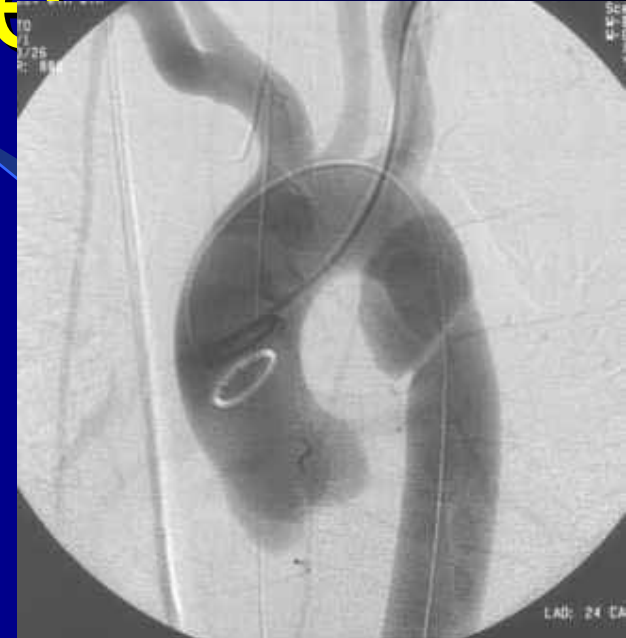Le flap intimal



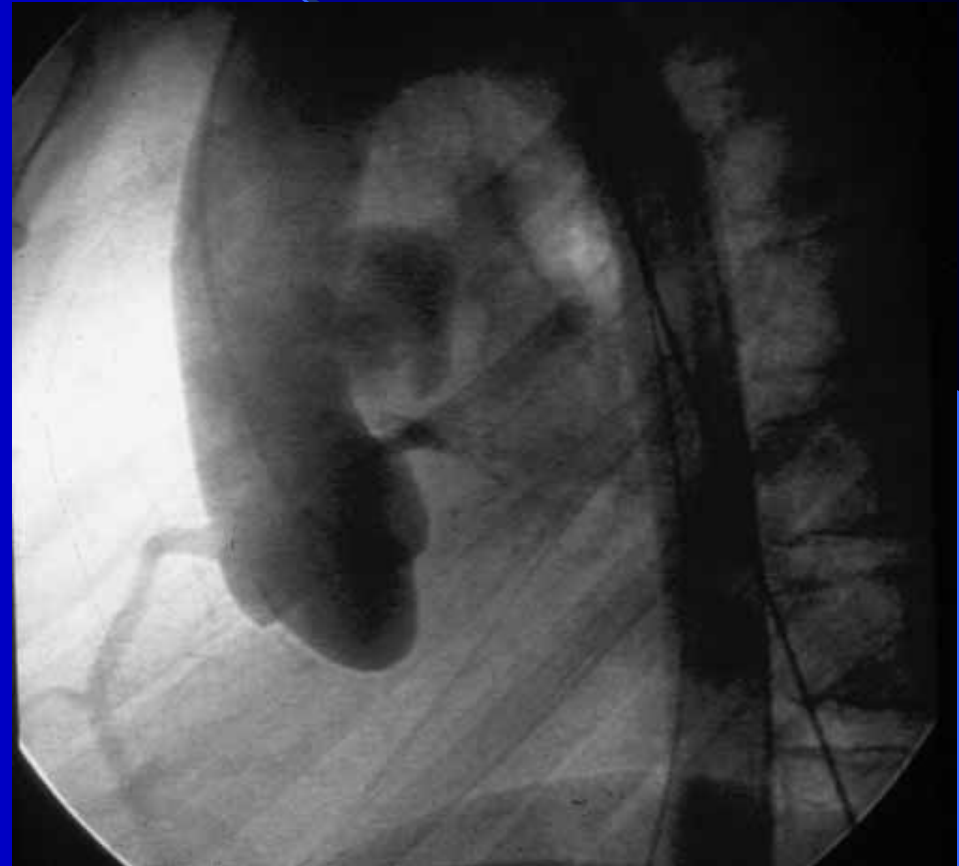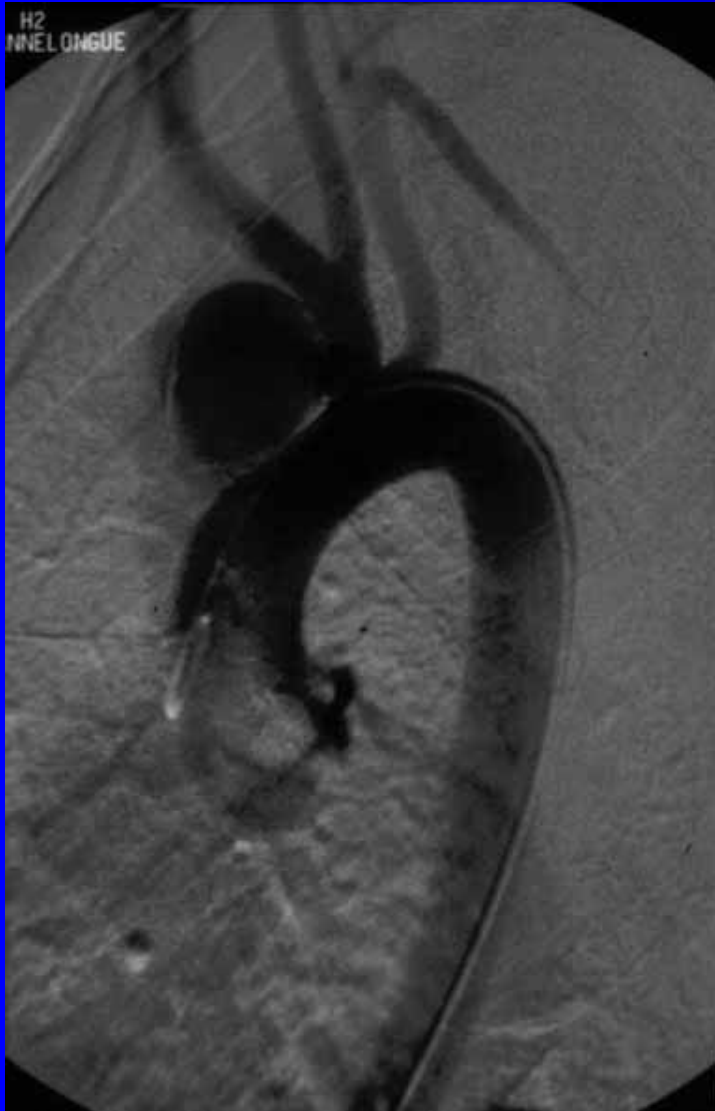
RI aortique



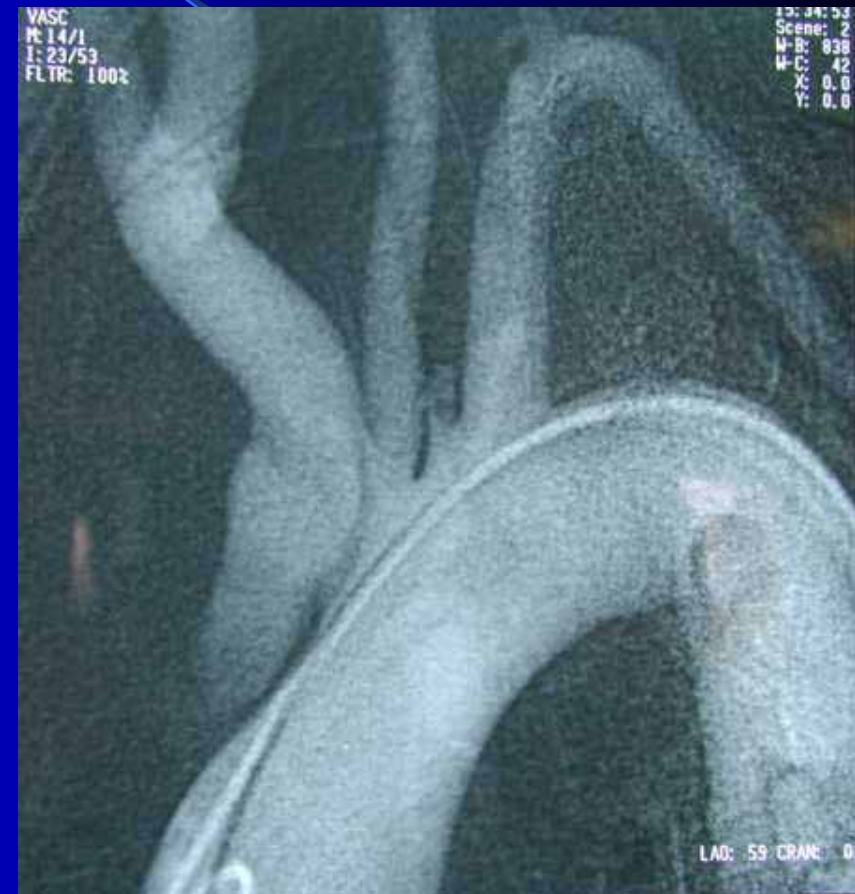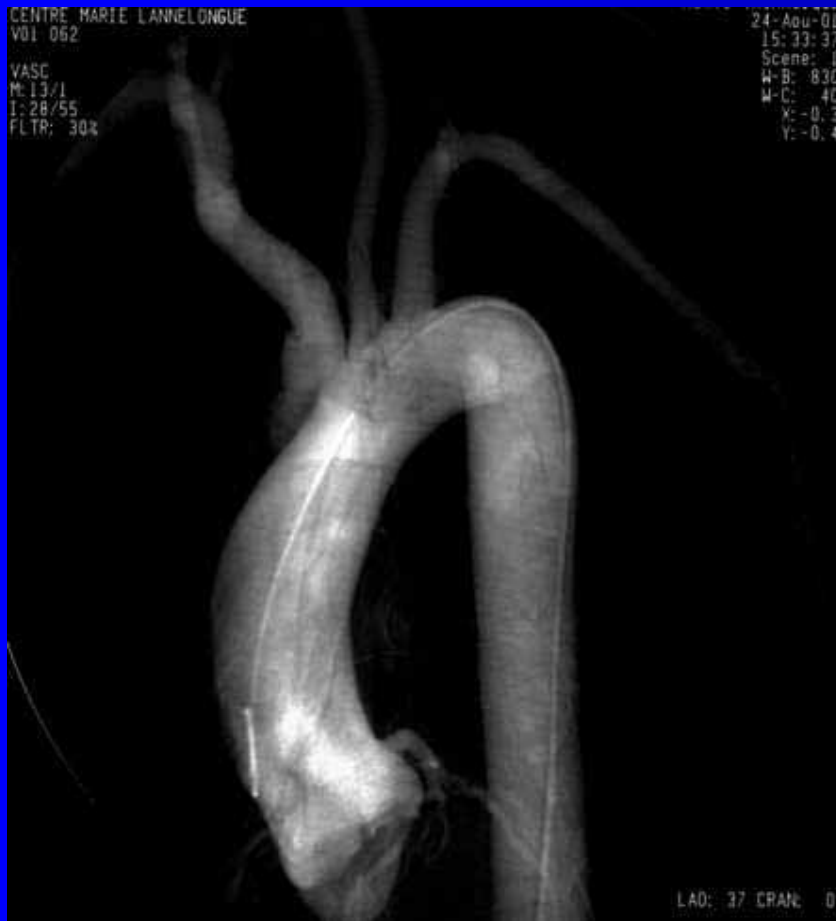+



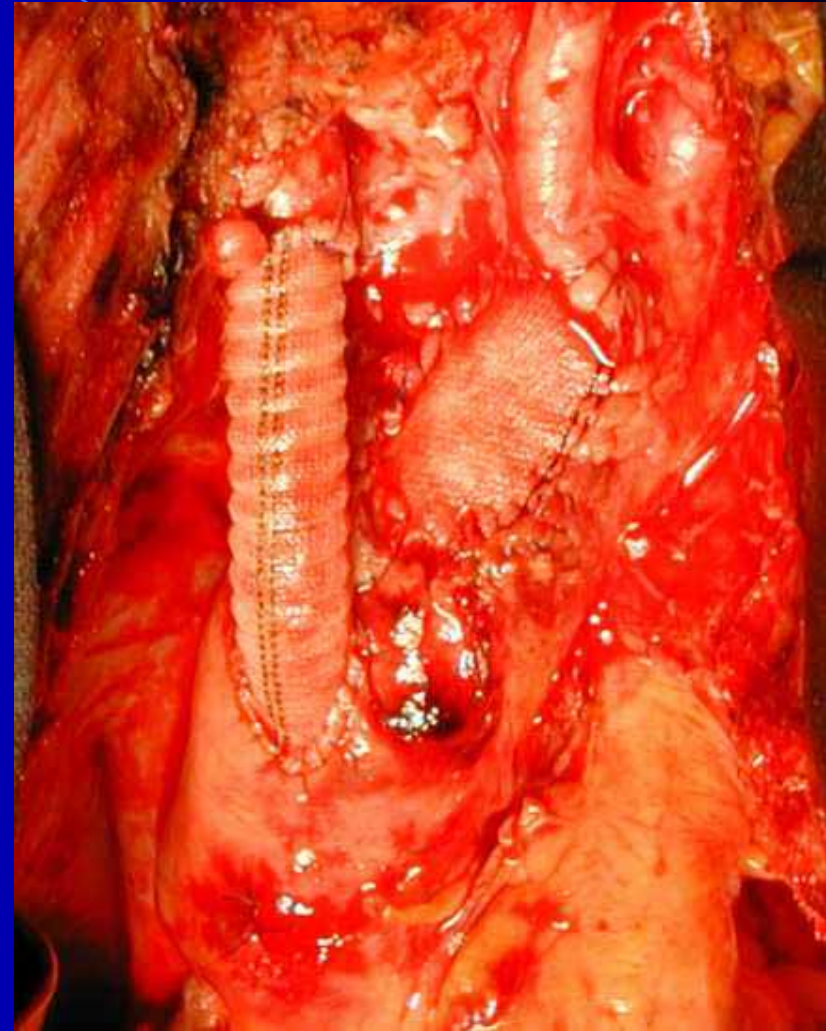
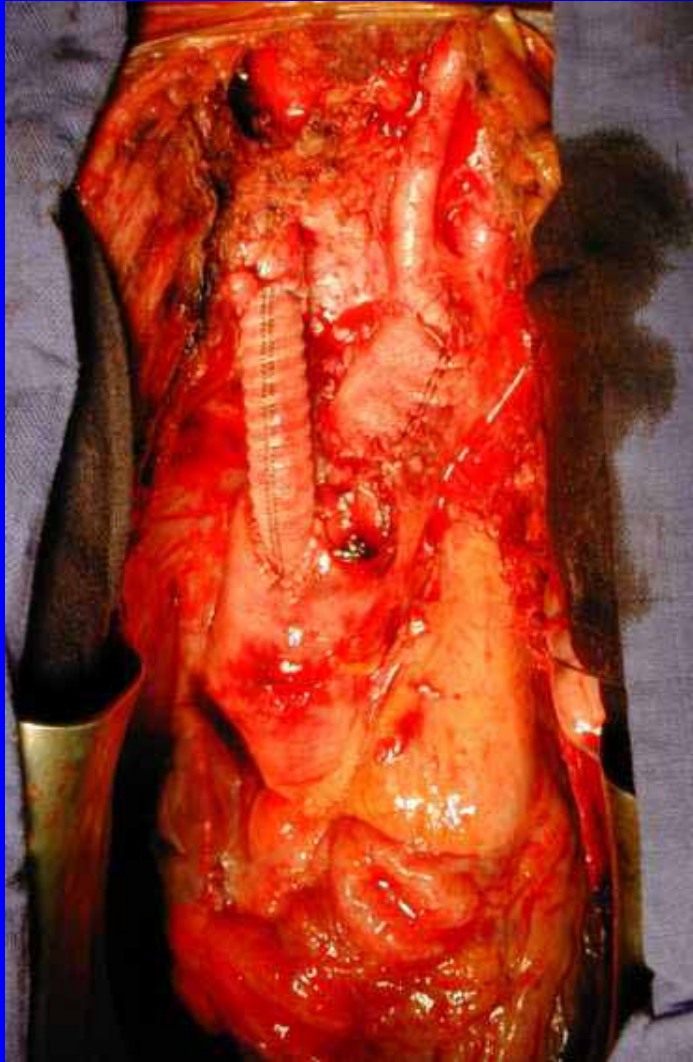
Autres ruptures de l'aorte



Rupture du TABC



Rupture du TABC



Les ruptures du coeur

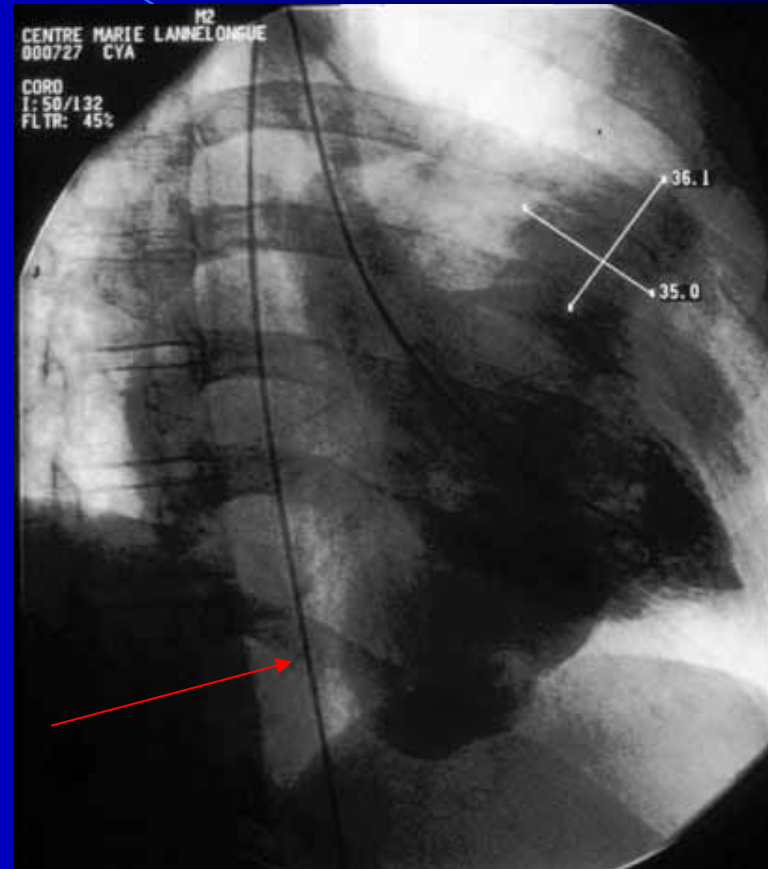
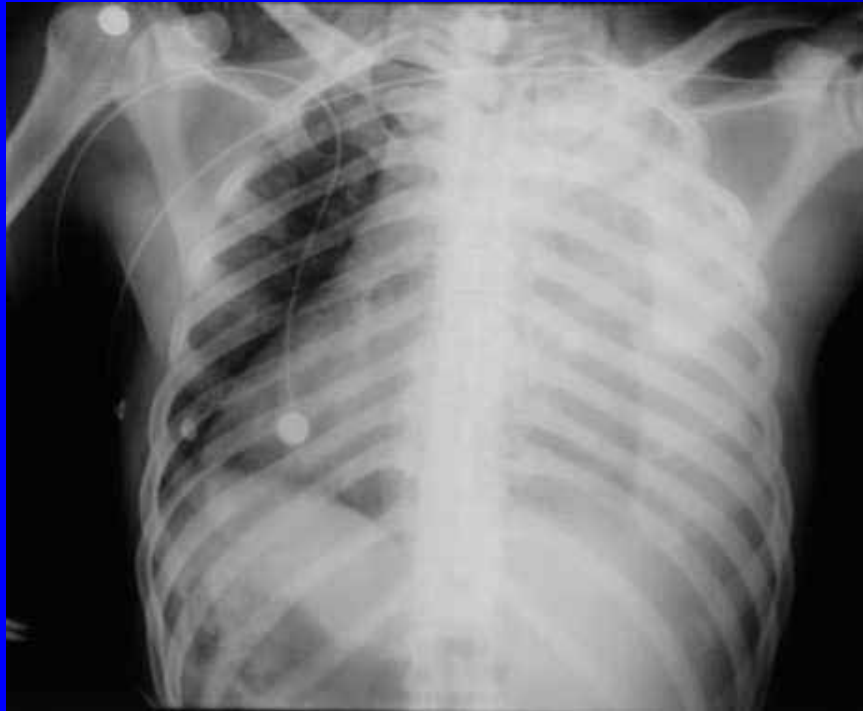
mécanismes

Décélération: auricule

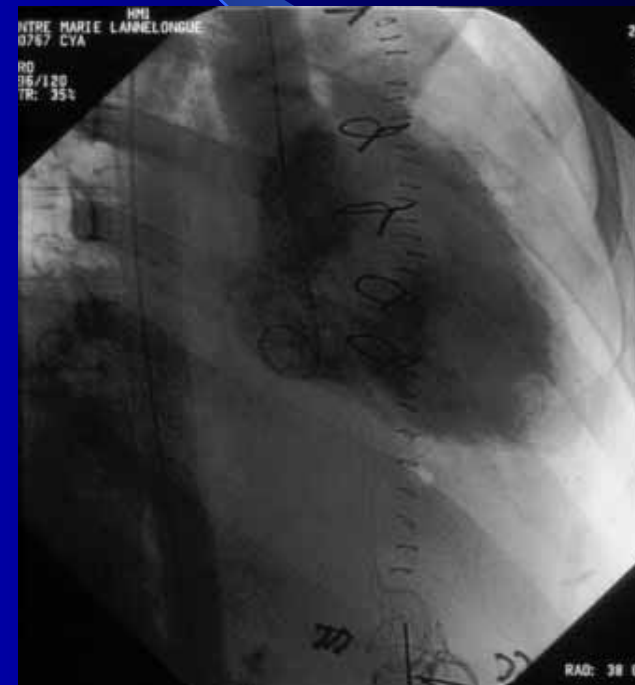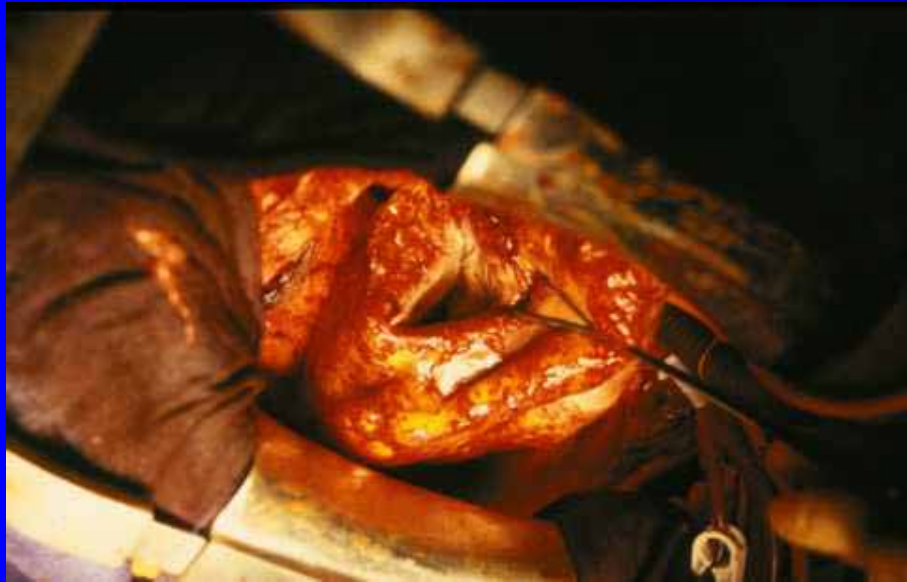Contusion myocardique:

→ dissection coronaire...rupture du ventricule

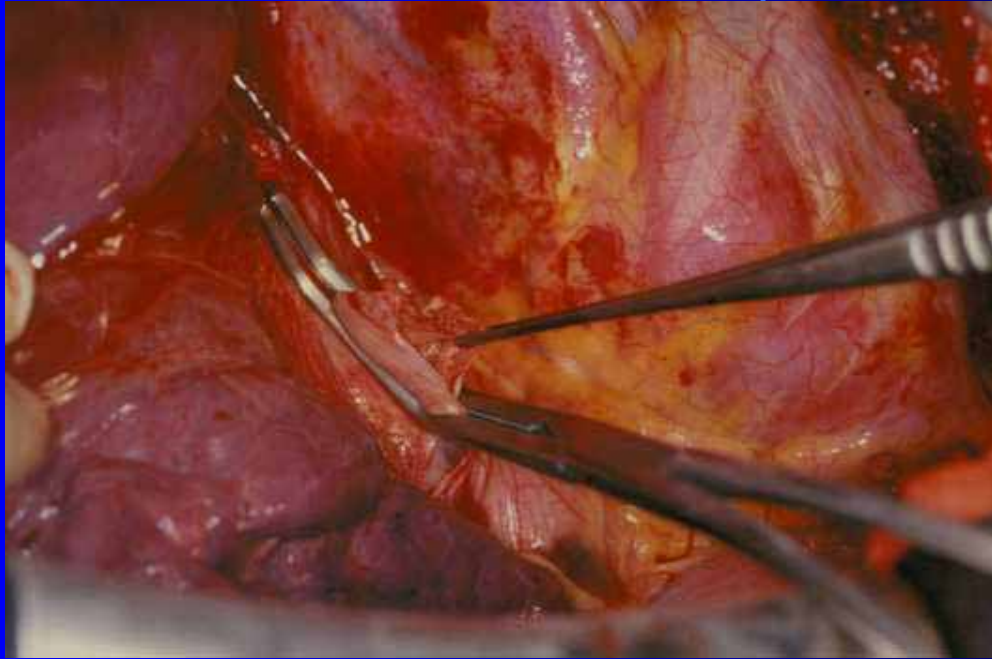
Rupture traumatique du ventricule gauche



Rupture traumatique du ventricule gauche



Rupture de l'auricule droite



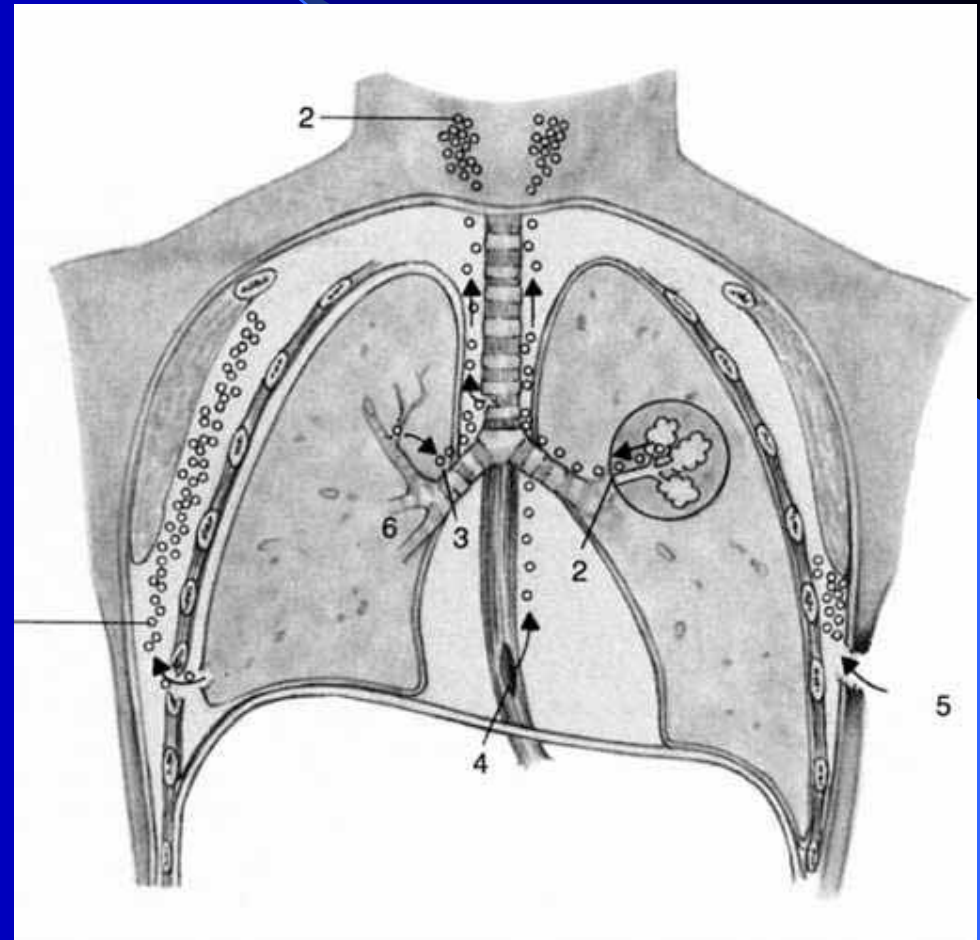
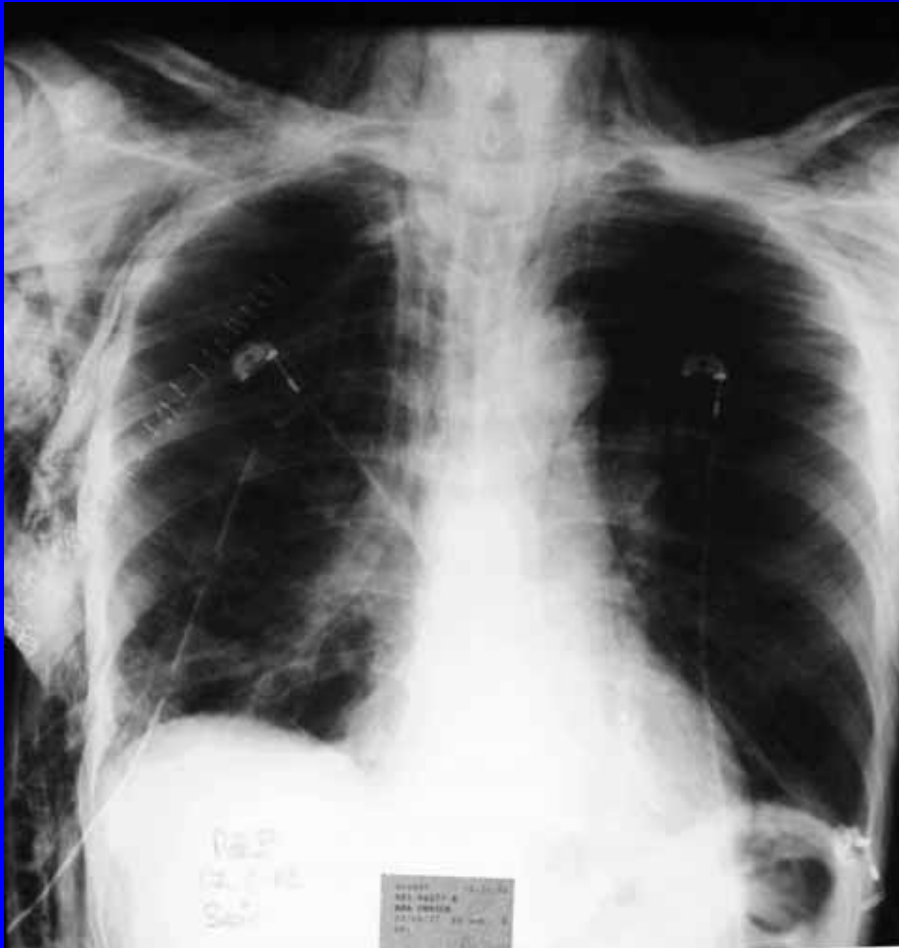
Rupture de l'axe trachéobronchique

- Emphysème sous cutané
- pneumothorax
- pneumomédiastin
- hémoptysies



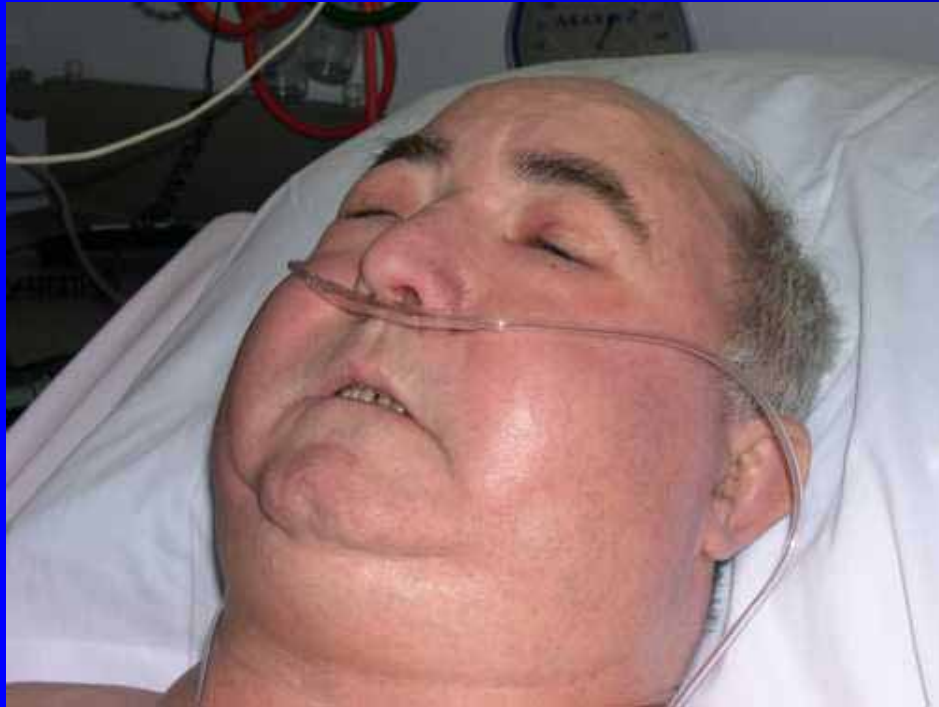- Fibroscopie
- pas d'intubation sans fibro

Emphysème sous cutané

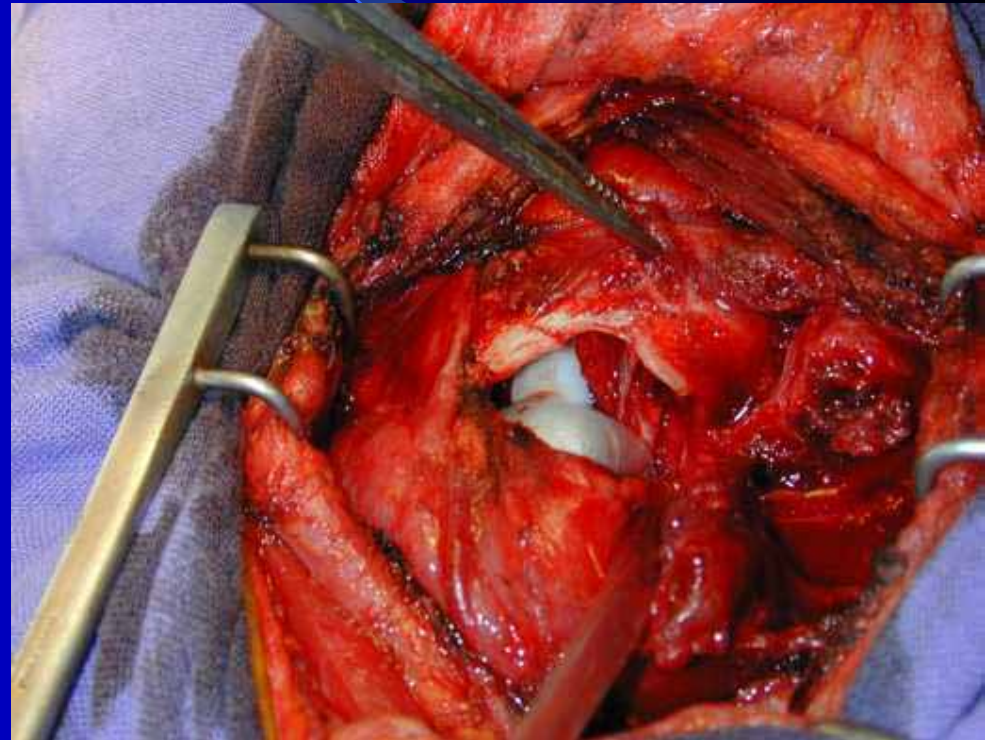
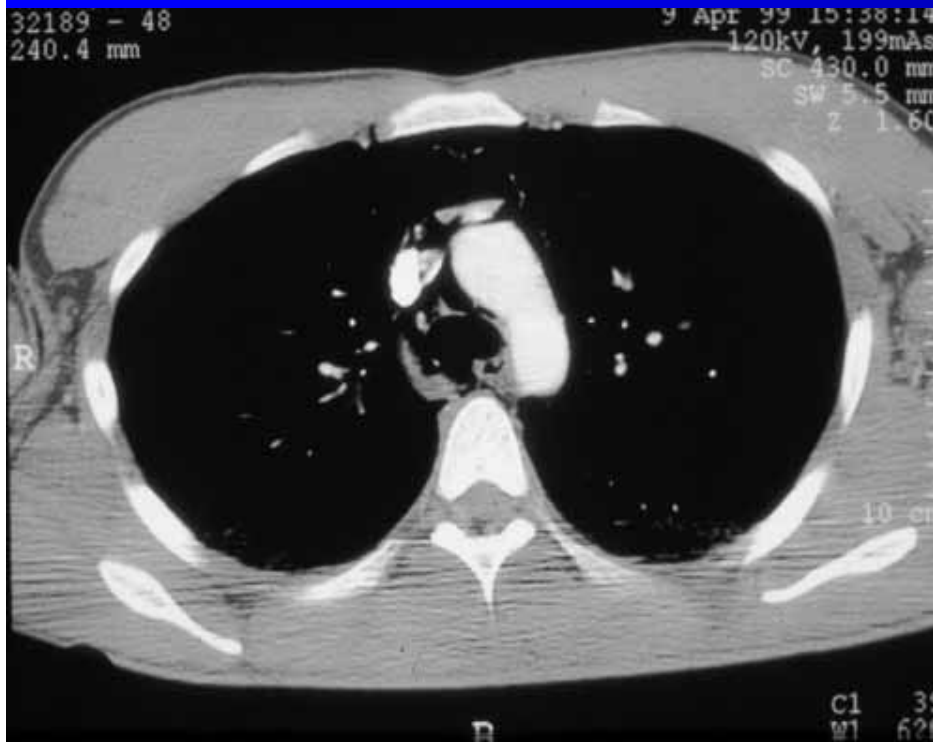


Emphysème sous cutané

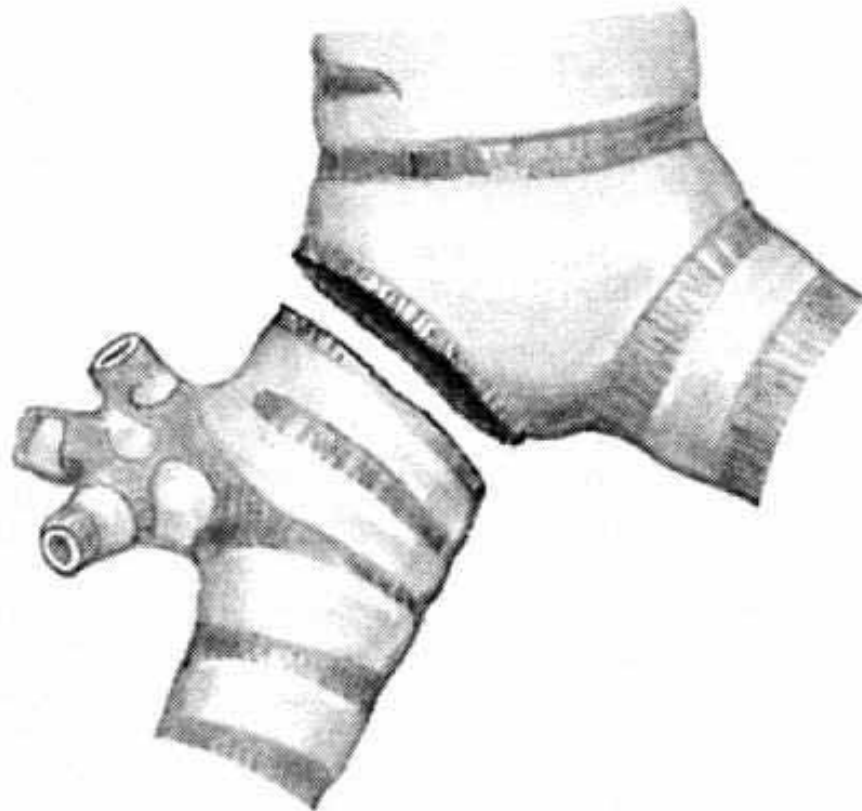
Impose une



Rupture de trachée



Ou de bronche



Ruptured Bronchus

Contusion Pulmonaire

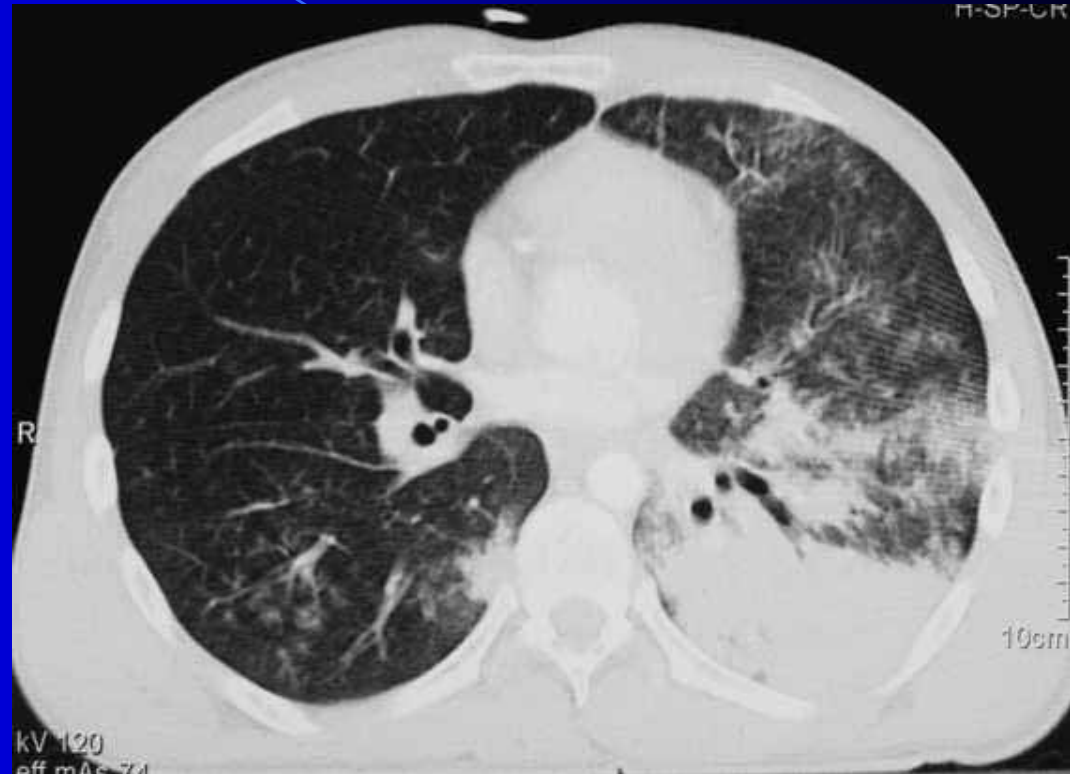Œdème hémorragique



Pneumatocele



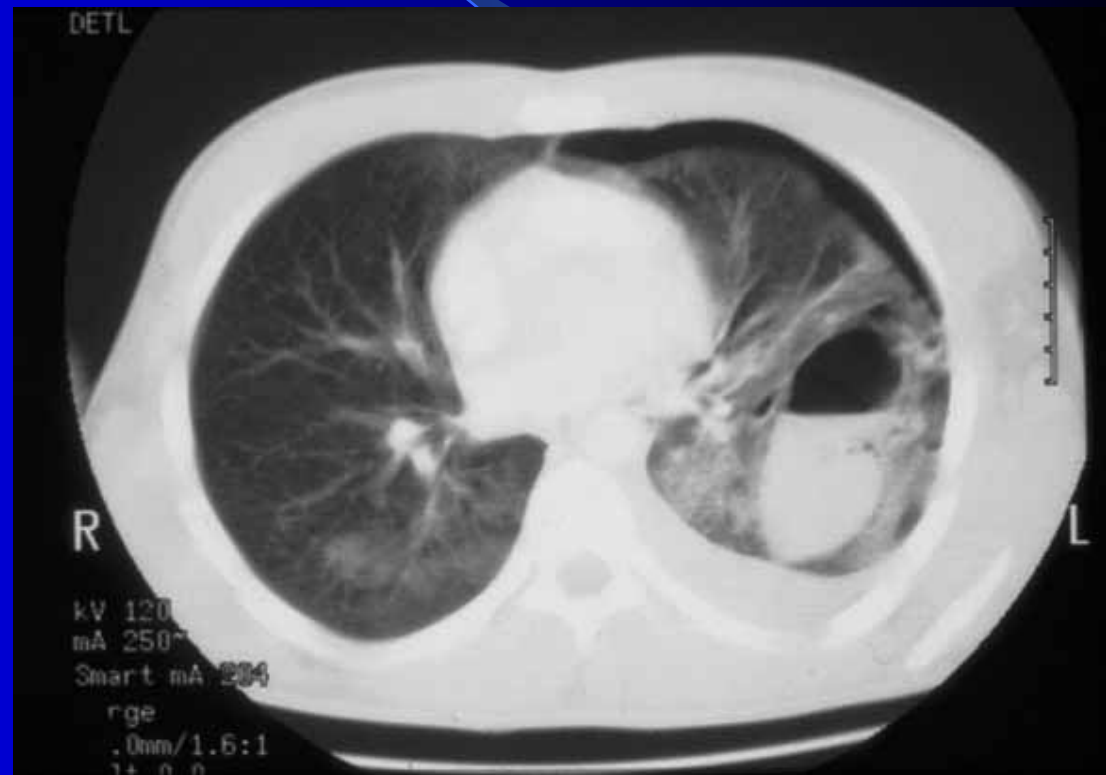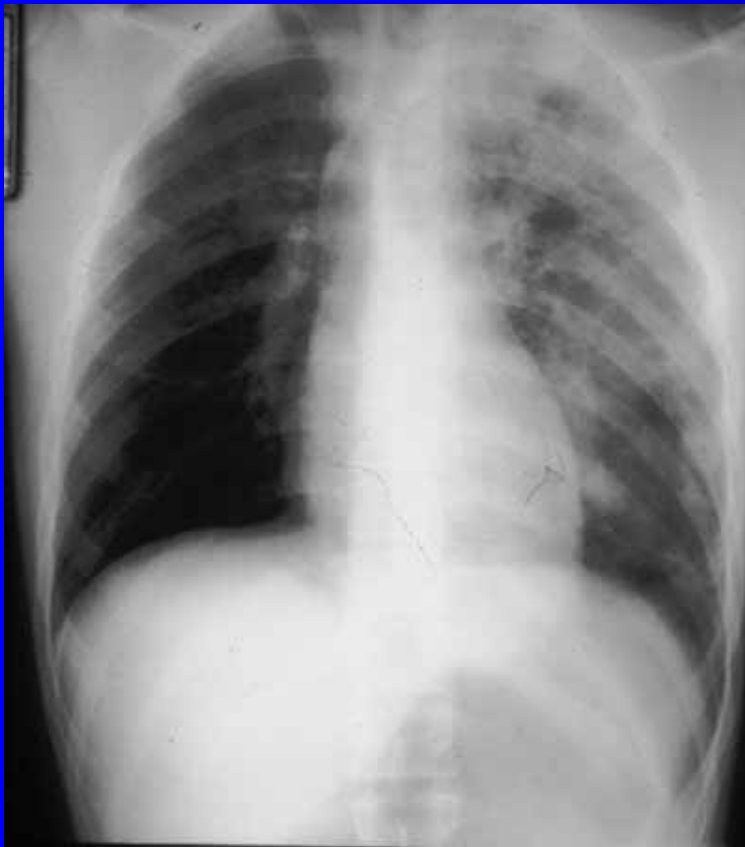Atélectasie congestive
et hémorragique



altération du surfactant
thrombose capillaire pulmonaire
hypoxémie par effet shunt

Les contusions pulmonaires

Hémopneumatochoele

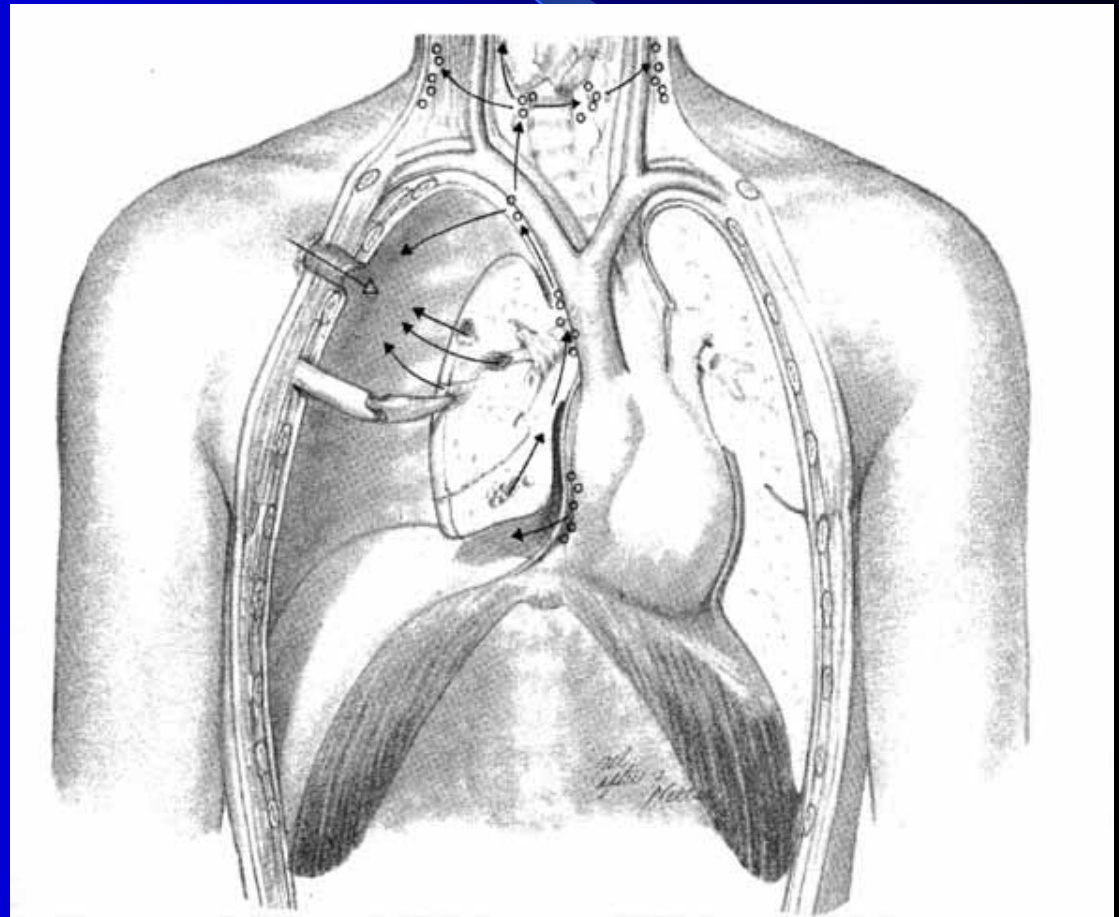


Syndrome d'embolie gazeuse systémique

Mécanisme

Brèche pulmonaire avec plaie des veines pulmonaires

Patmosph (ventilation) /
Pvn (hypovolémie)



Syndrome d'embolie gazeuse systémique

•Clinique:

- Hémoptysies
- Troubles neurologiques ou hémodynamiques après ventilation
- Bulles d'air au fond d'œil, dans la ligne artérielle, au scanner cérébral...

•Epidémiologie:

5 à 15% des traumatismes thoraciques
2/3 des cas: blunt trauma

Management des embolies gazeuses

Prévention

- Eviter intubation (VS, O2, ventilation non invasive)
- Drainage pleural
- Ventilation sélective
- Ventiler avec des petits volumes et haute fréquence



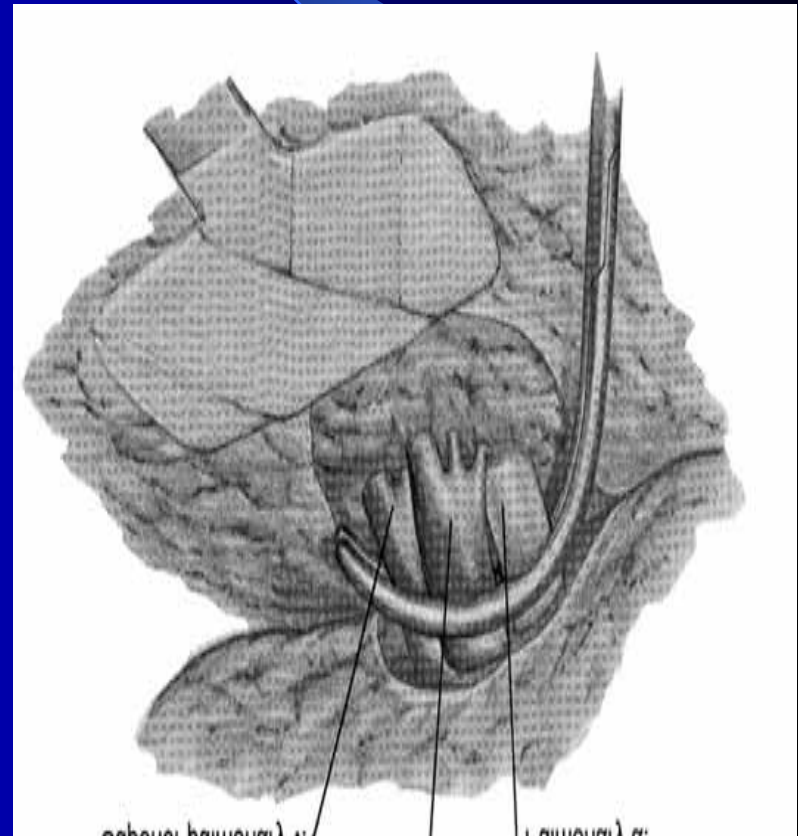
Bloc opératoire

Management des embolies gazeuses

Traitement

- **Thoracotomie**: clampage du pédicule pulmonaire
- **Remplissage** +++
- **CEC**: clampage aortique, purges, mettre le cœur au repos, remplissage.....
- **Oxygène hyperbare** après la chirurgie

Eviter: hyperglycémie, hypocapnie et le NO

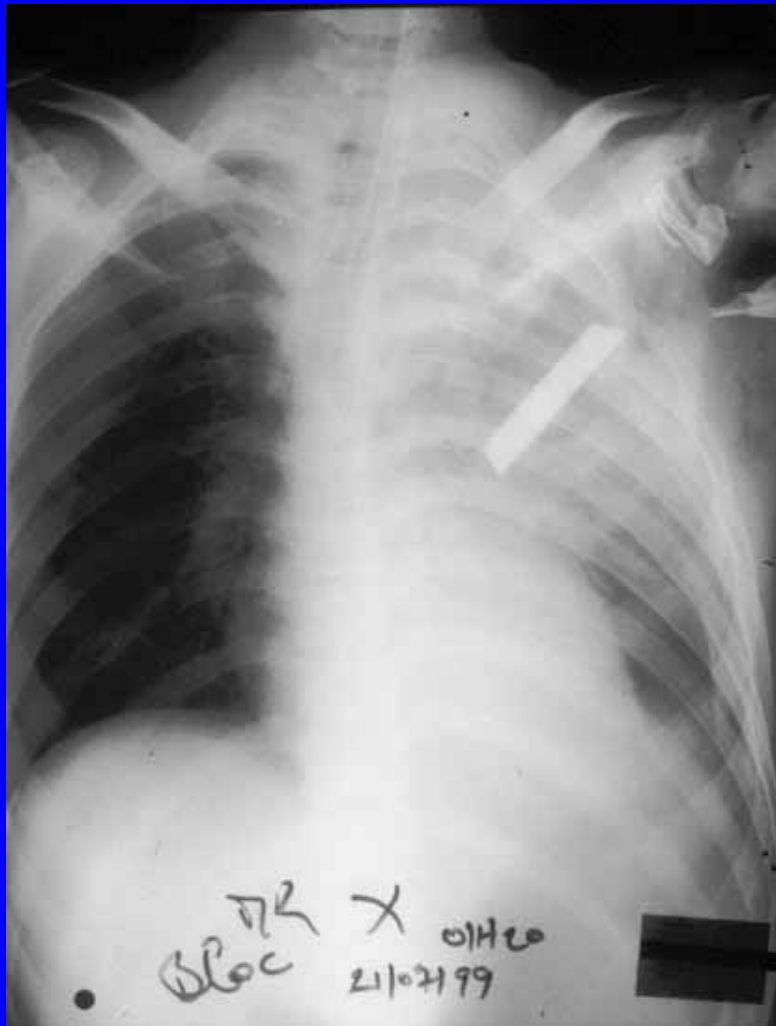

Les plaies pénétrantes

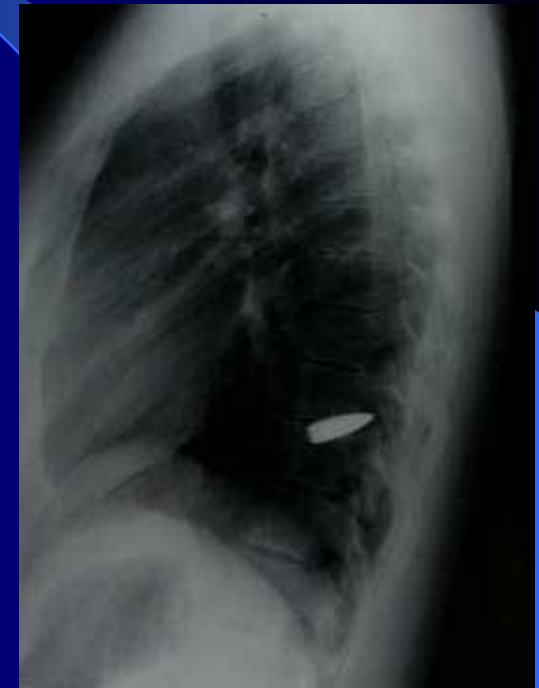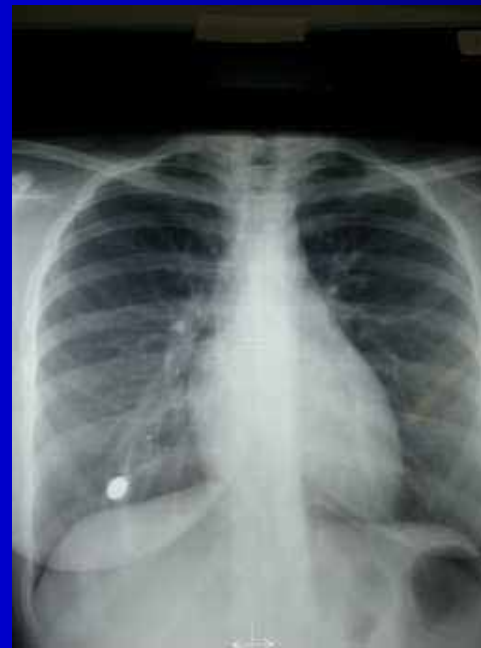- Reconstituer le trajet de la plaie
- Ne pas retirer l'objet vulnérant

Les plaies pénétrantes

Arme blanche

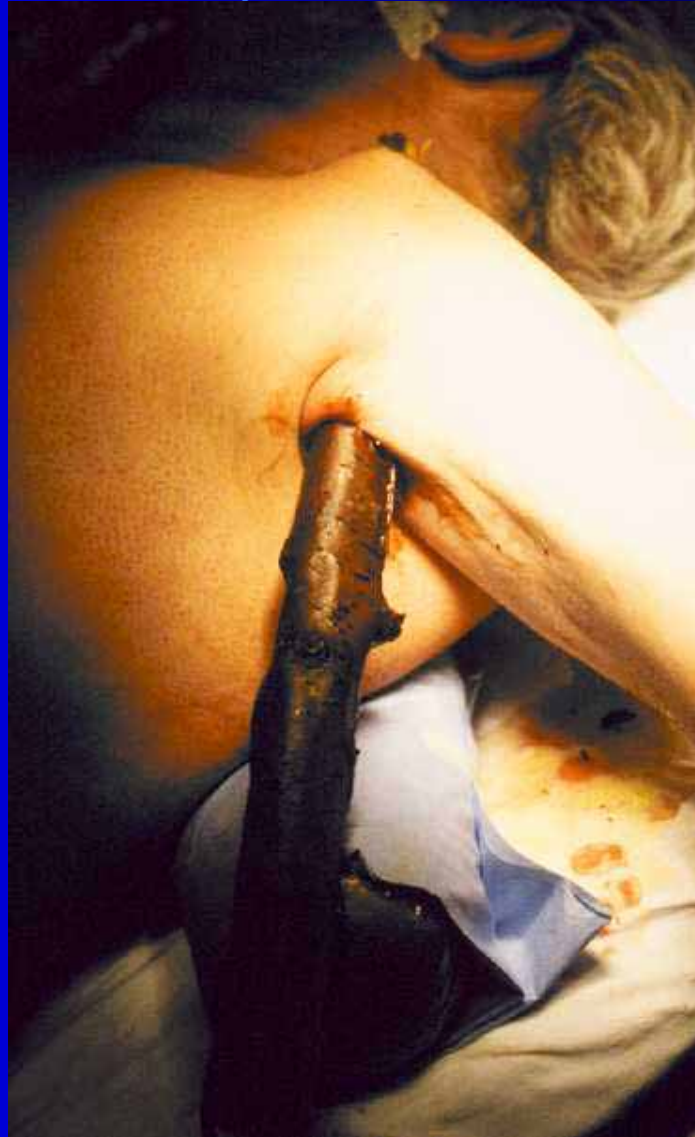

Plaie par arme à feu



Plaies pénétrantes


Autres ...



Les plaies pénétrantes

Toute plaie du thorax doit être explorée chirurgicalement en milieu spécialisé

signes de gravité



Bloc direct

Pas de signes de gravité



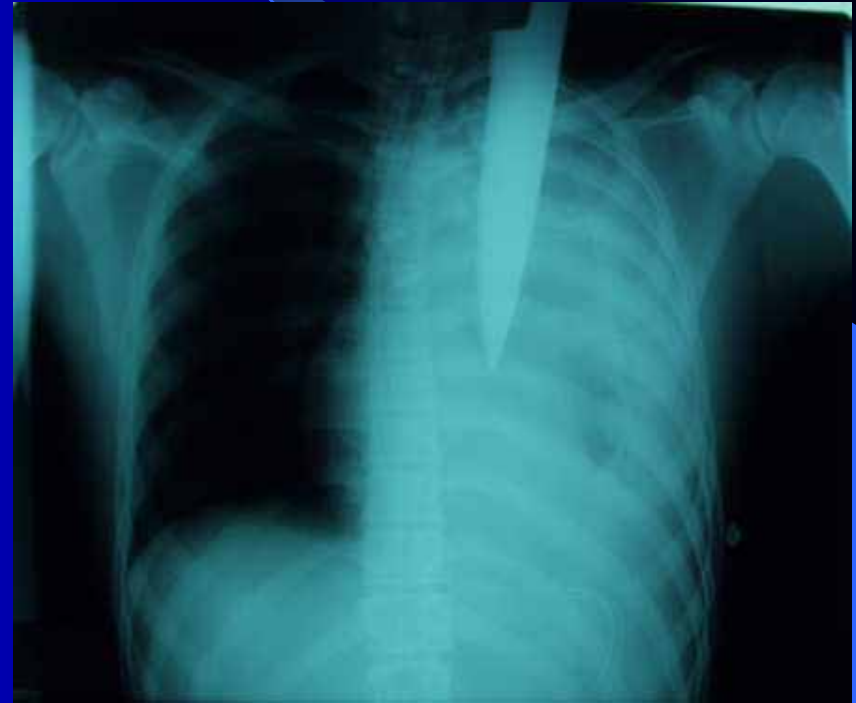
Radio pulmonaire
Echo cœur



bloc

Plaies pénétrantes

Arme blanche

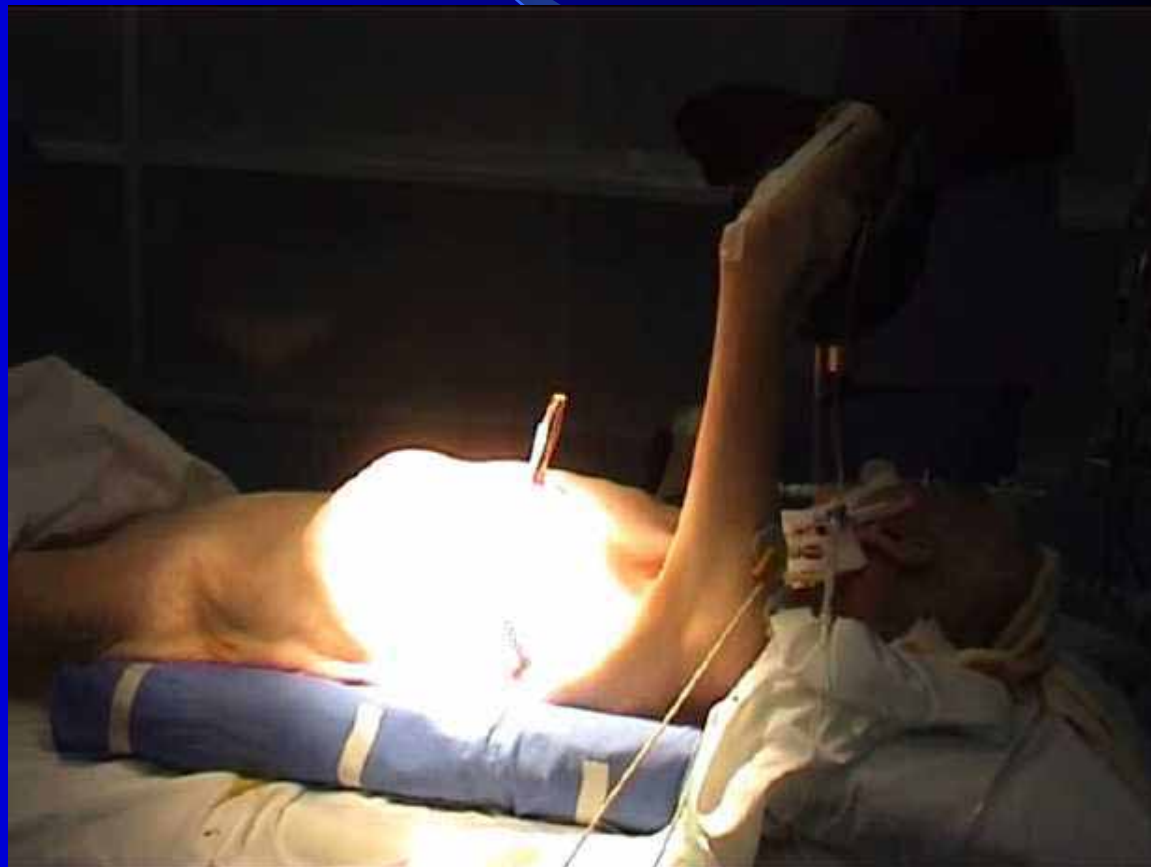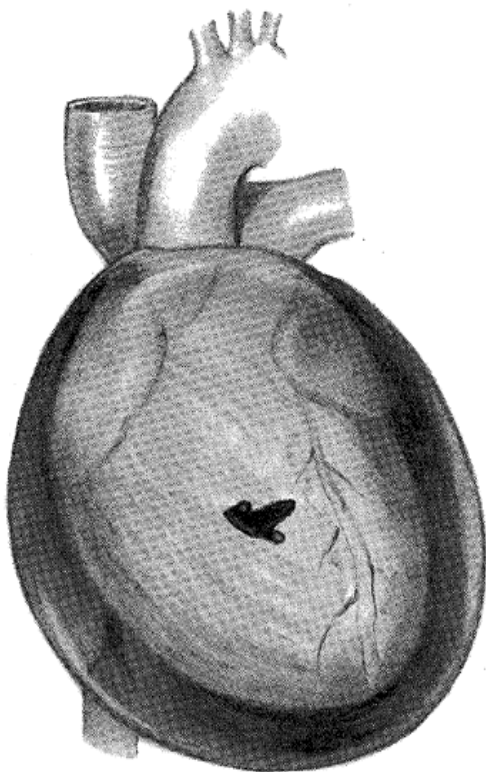


Plaies pénétrantes

Arme blanche




Plaie du coeur



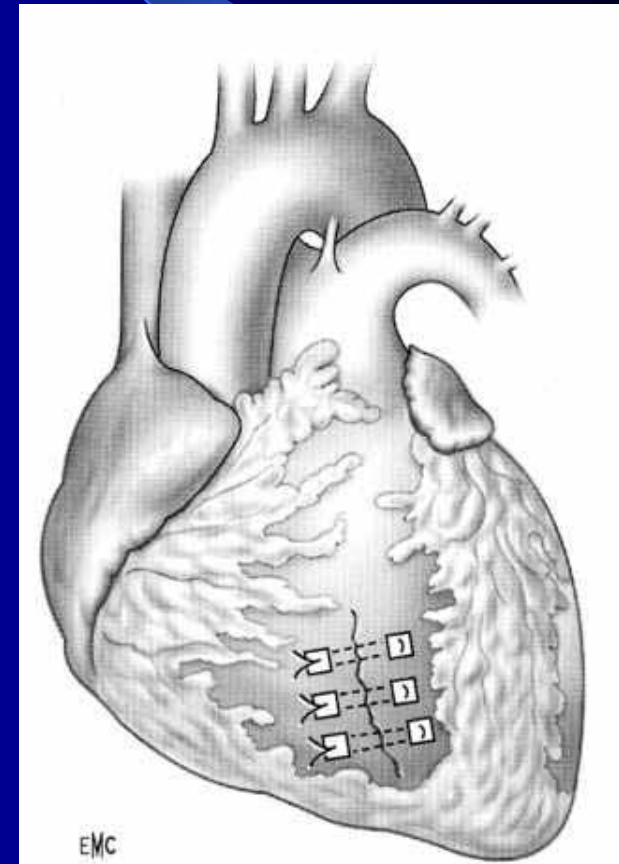
Tamponnade intra-péricardique



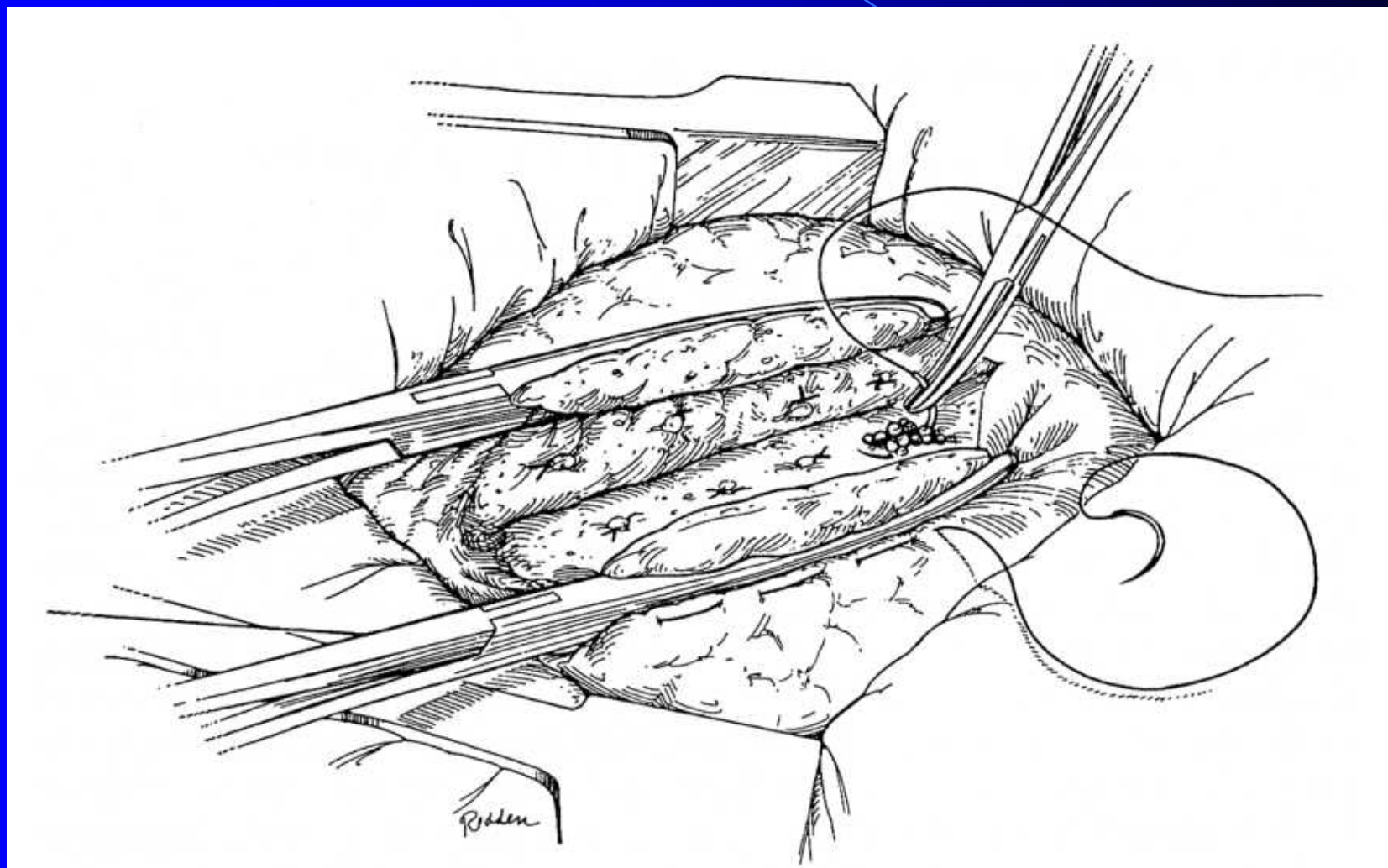
Sternotomie en milieu spécialisé



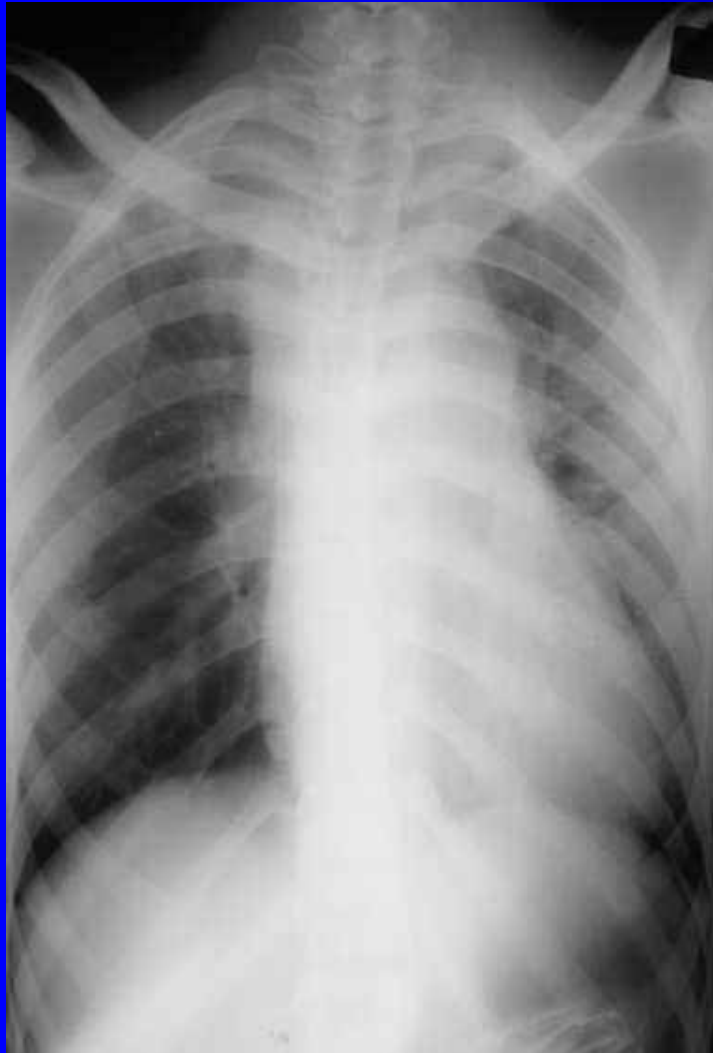
- Au drainage péricardique
- Au remplissage



Réparation d'une plaie du poumon



Se méfier !!!!!

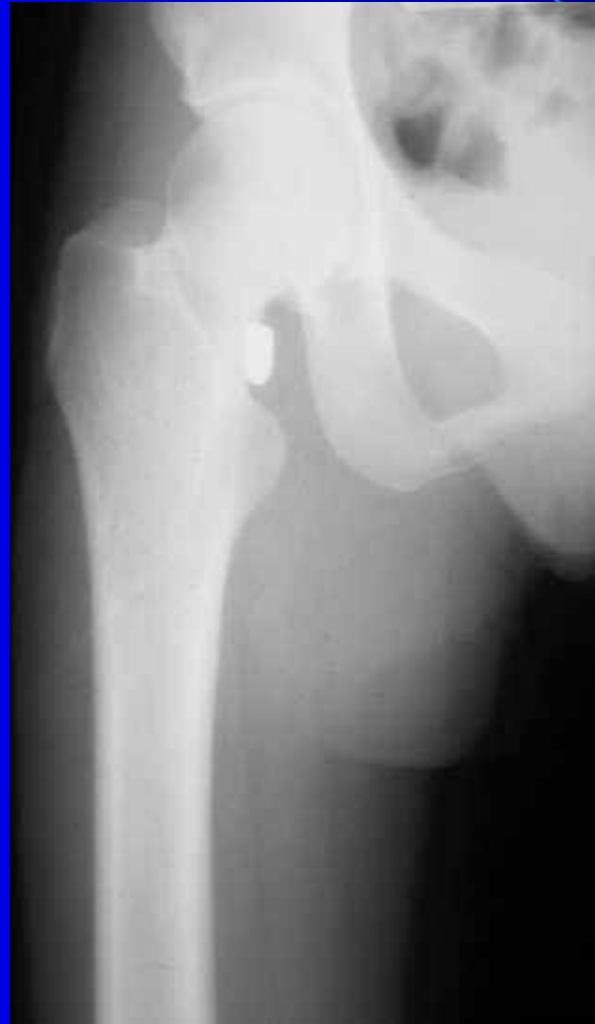

Pas d'hémopneumothorax

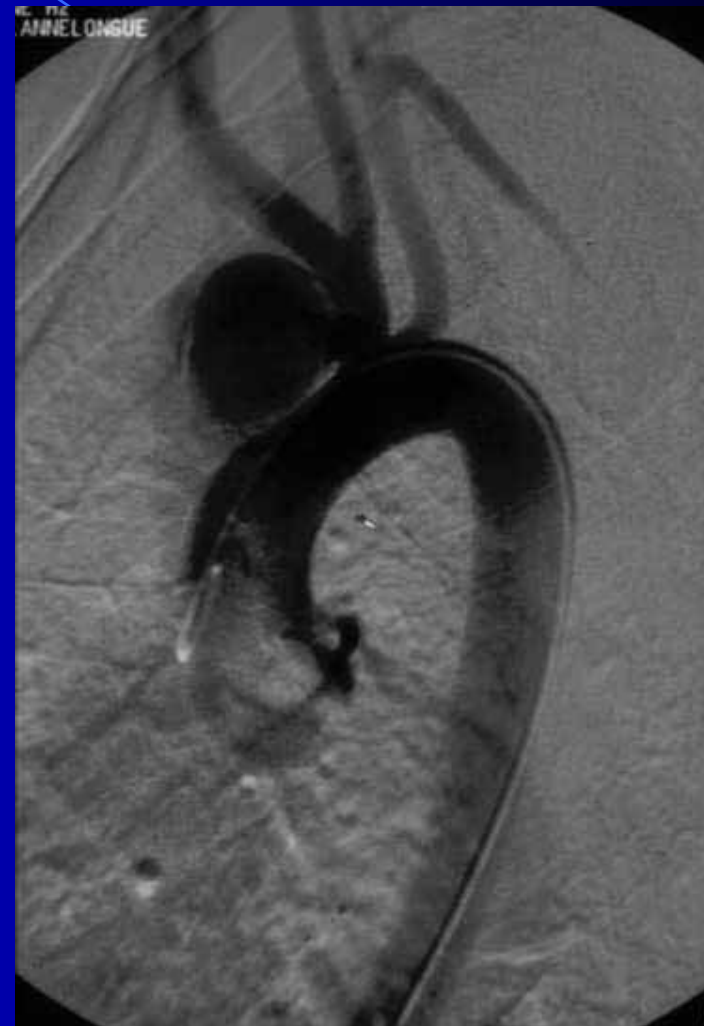
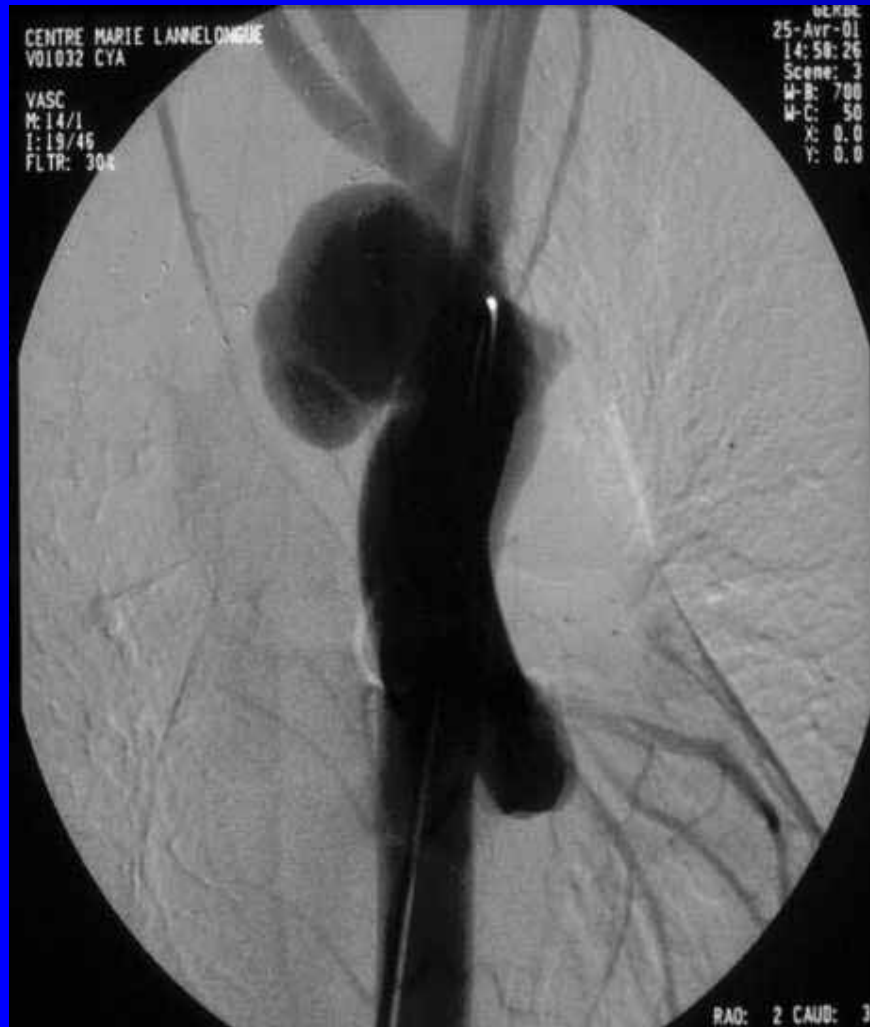Pas de corps étranger

Minime hémomédiastin

Radiographies sans préparation



Gerbe Aortique

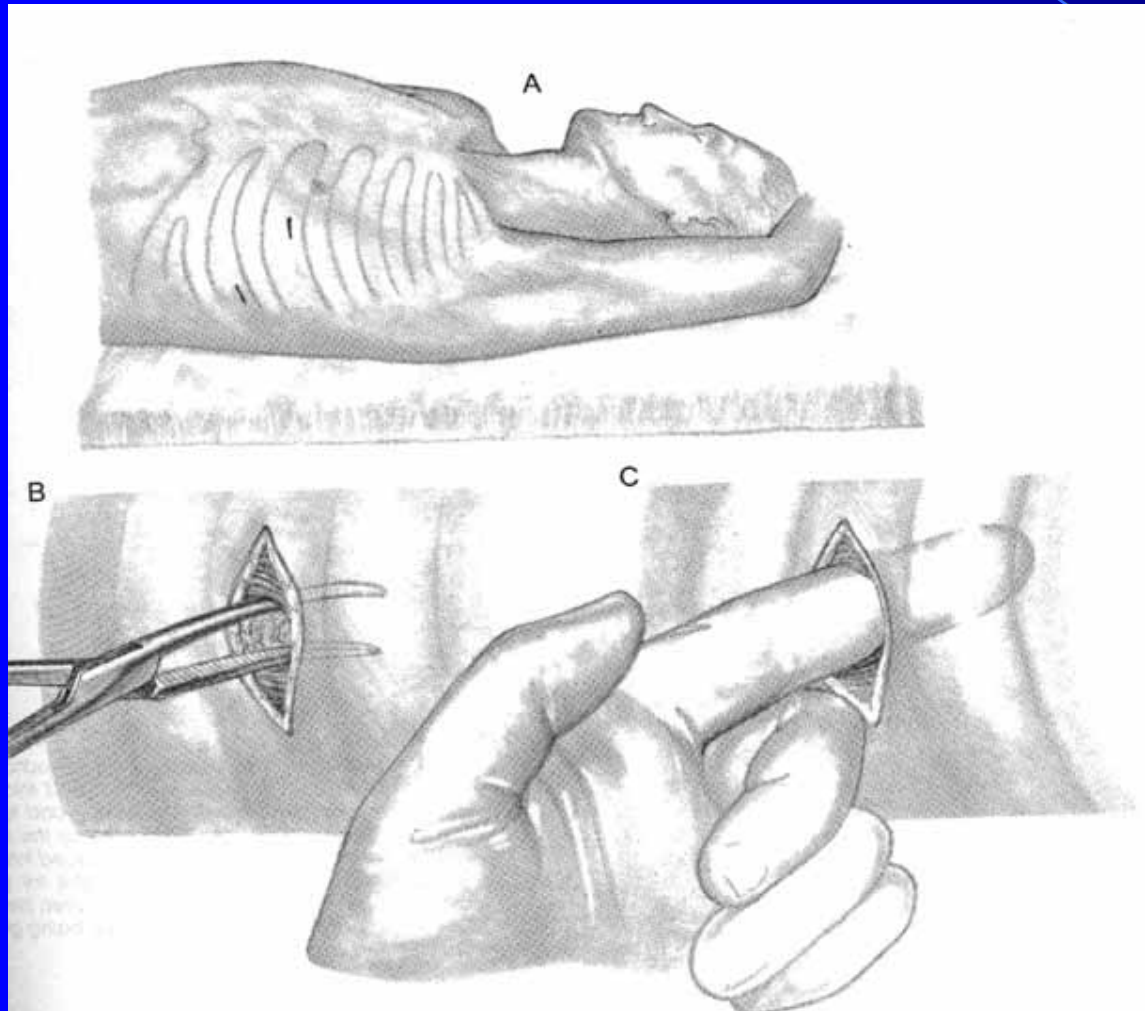


Iatrogènes

au carrefour de la chirurgie et de la médecine

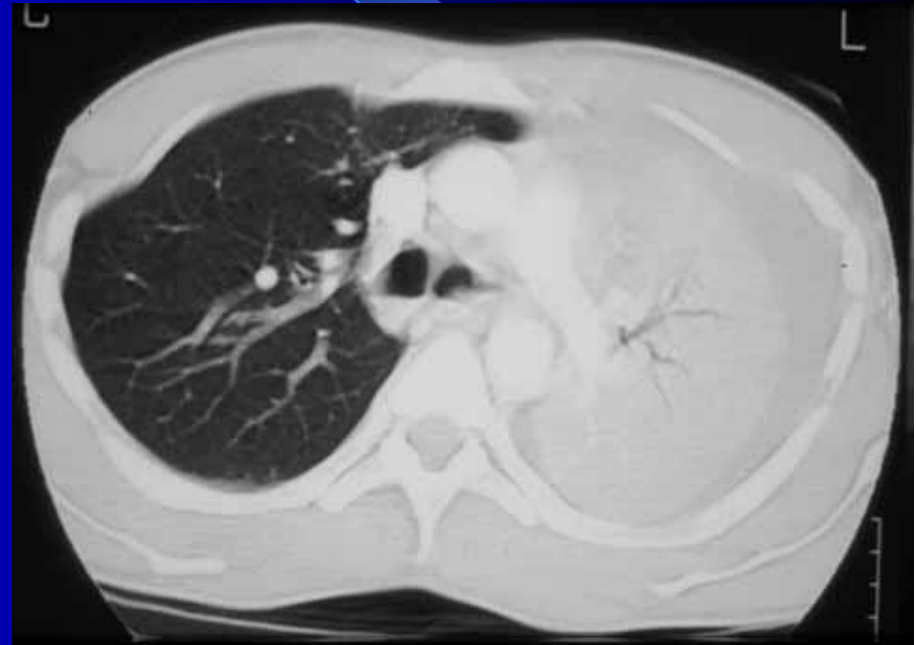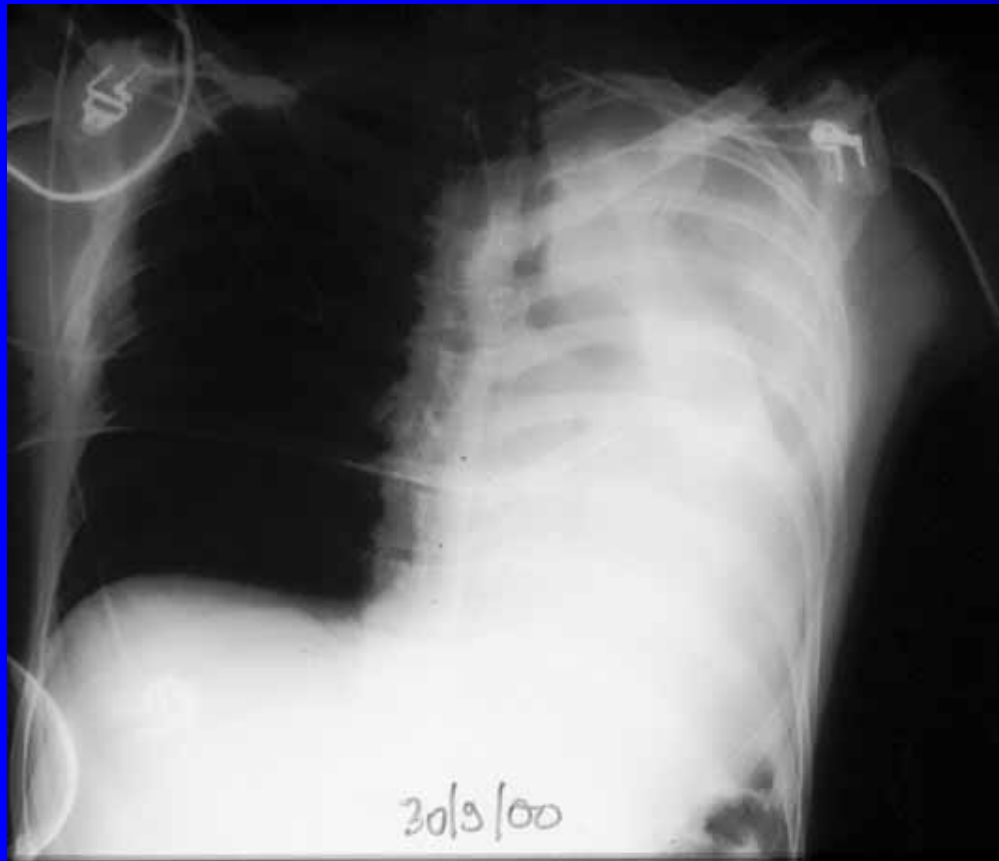- **Complications du drainage pleural**
- **Complications de l'intubation trachéale**
- **Complications de l'ETO**
- **Complications du filtre cave**

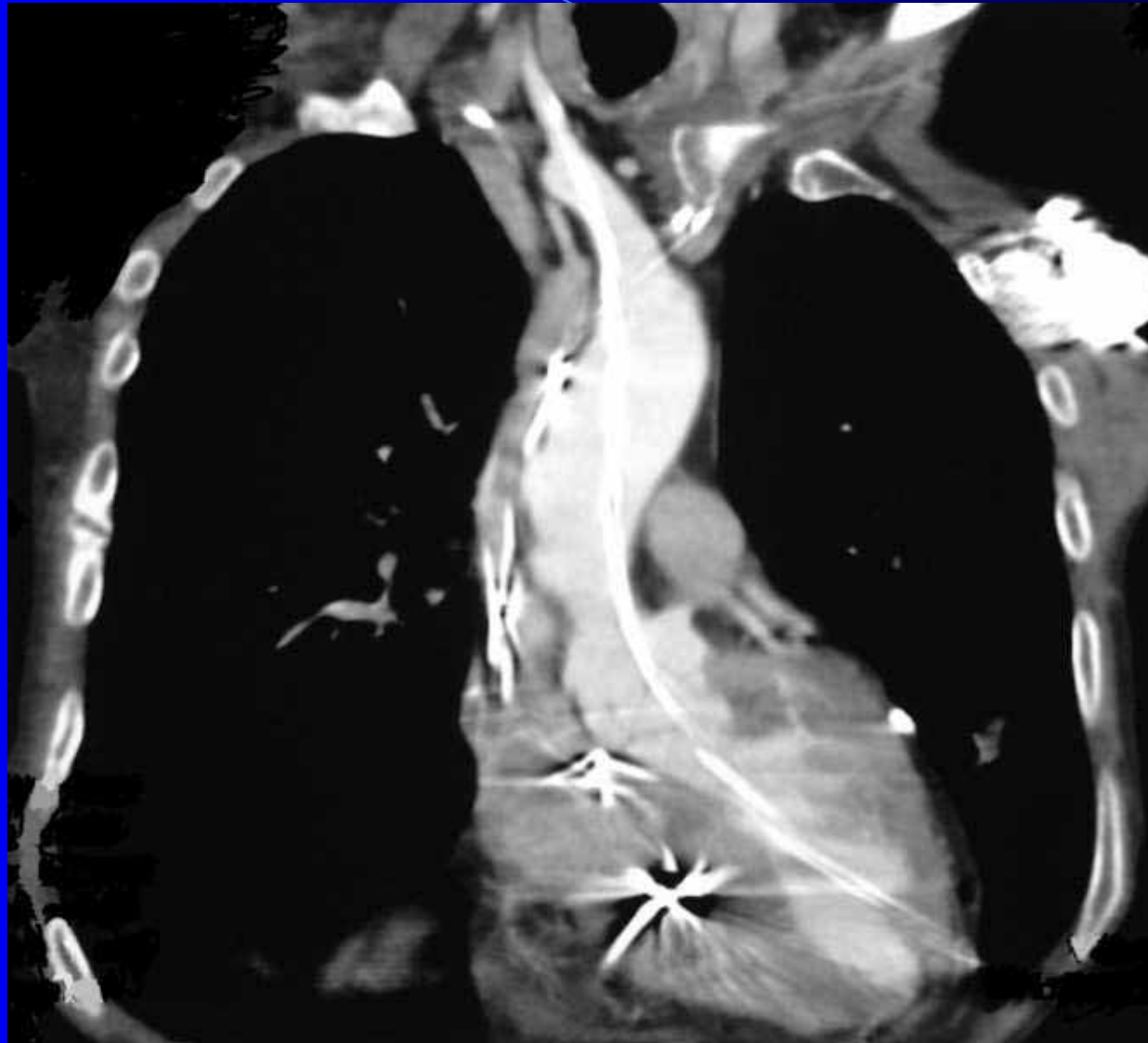
Drainage pleural



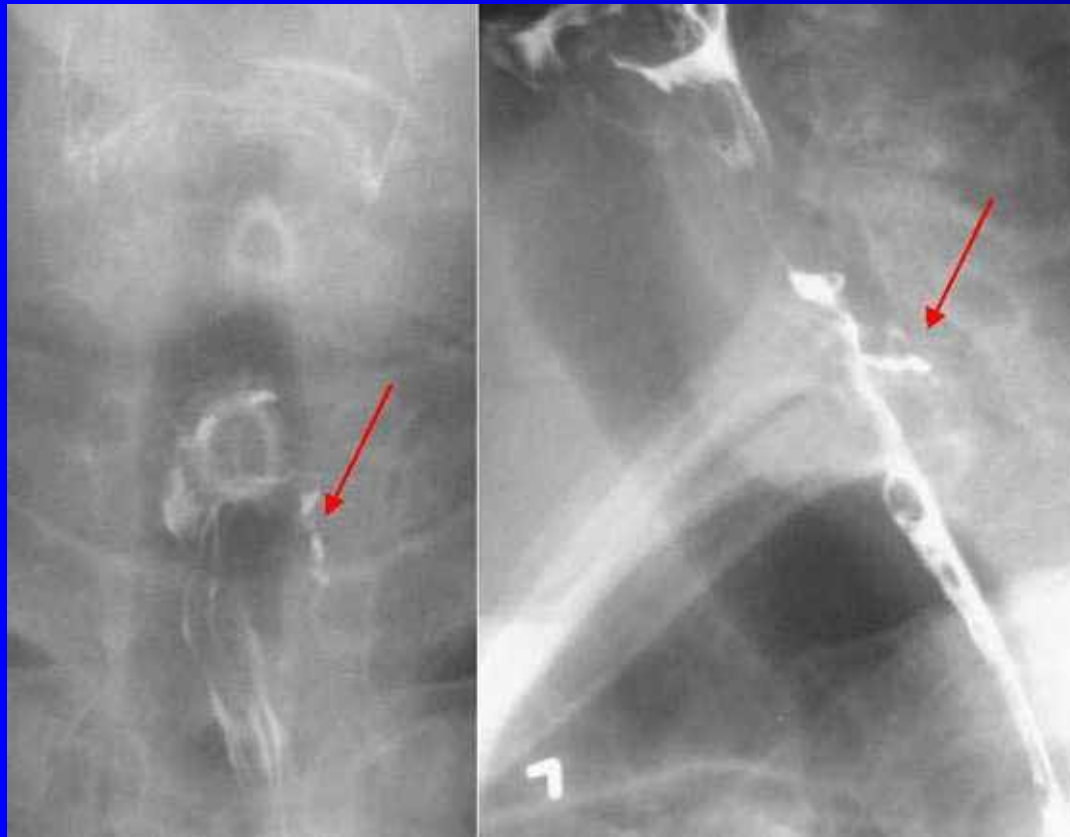Se méfier des drains de Joly !!!

Drainage pleural

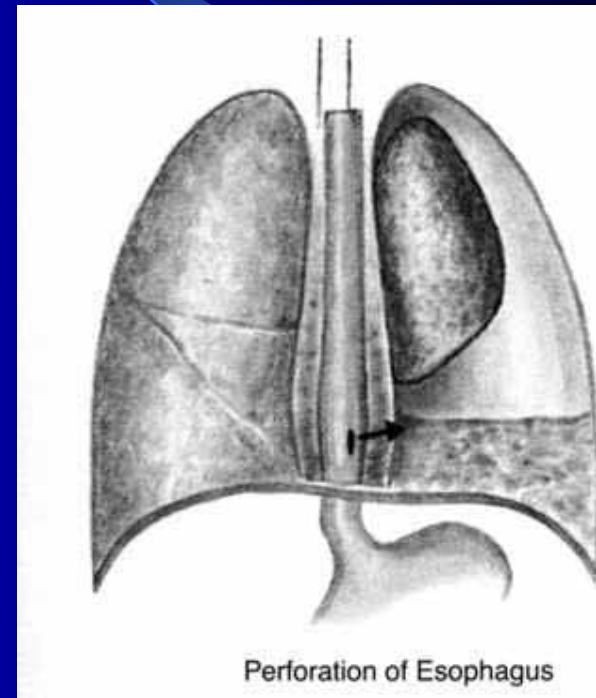




Rupture de l'œsophage



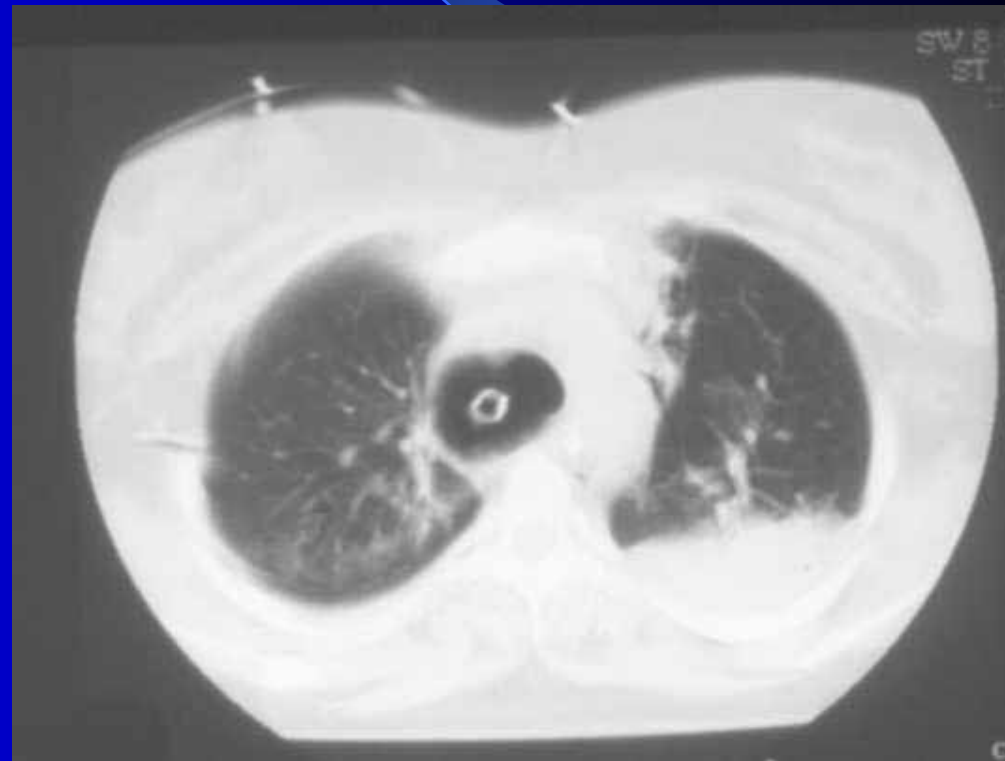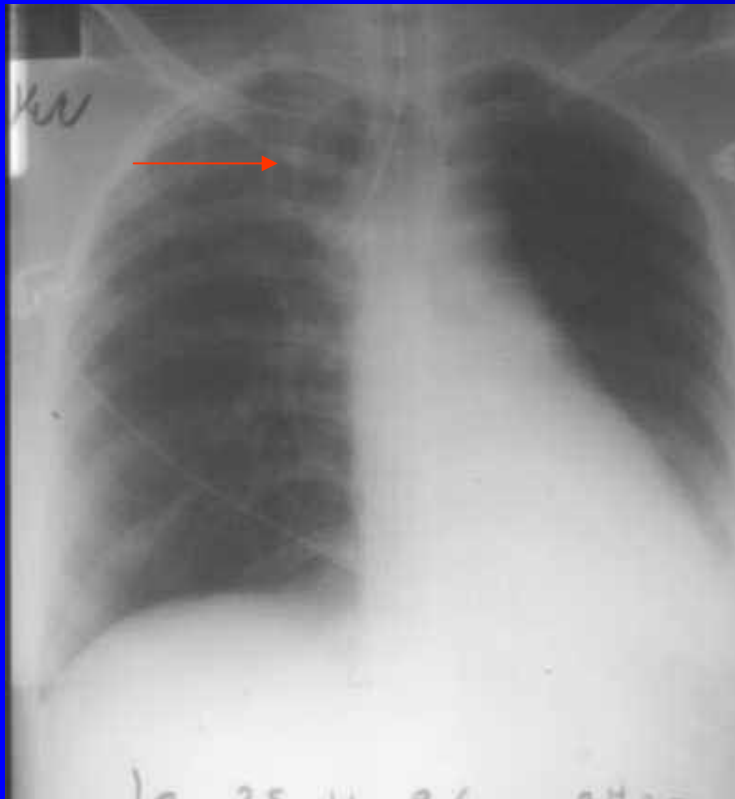
ETO +++



Dilatations

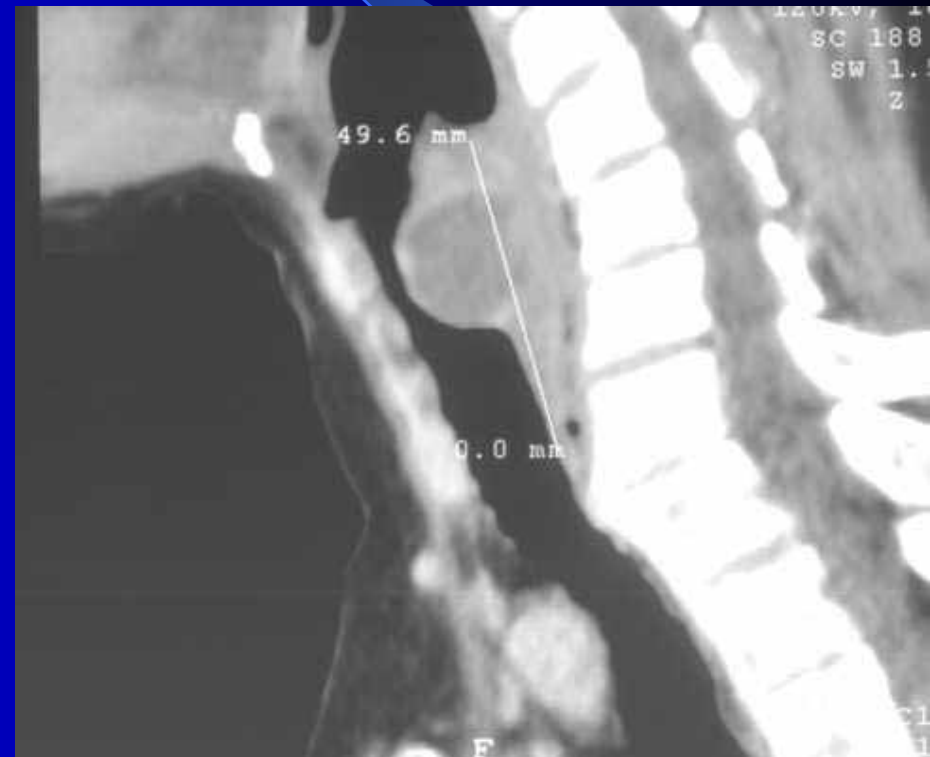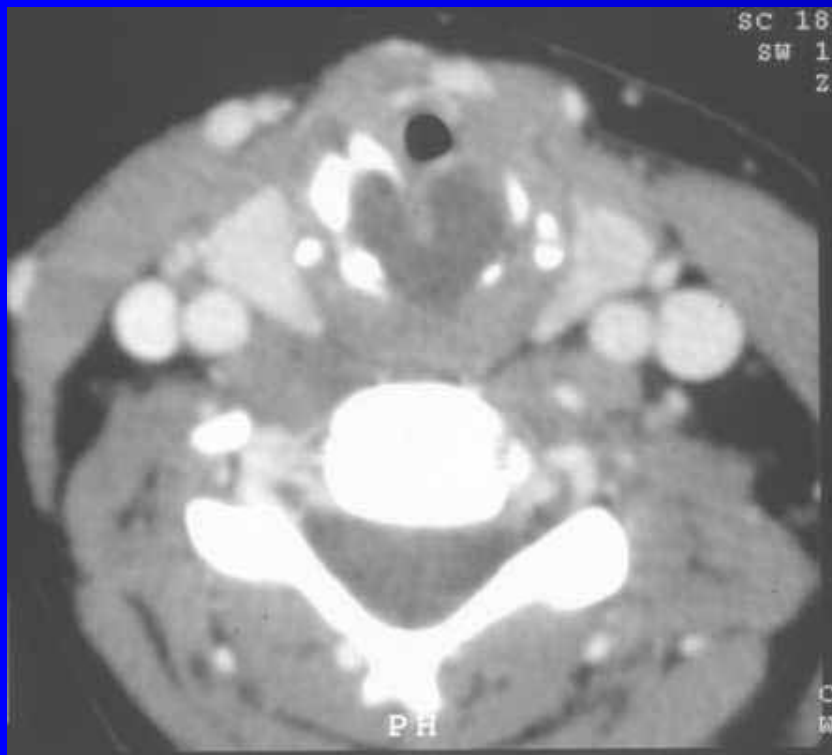Complications de l'intubation trachéale

Rupture après intubation

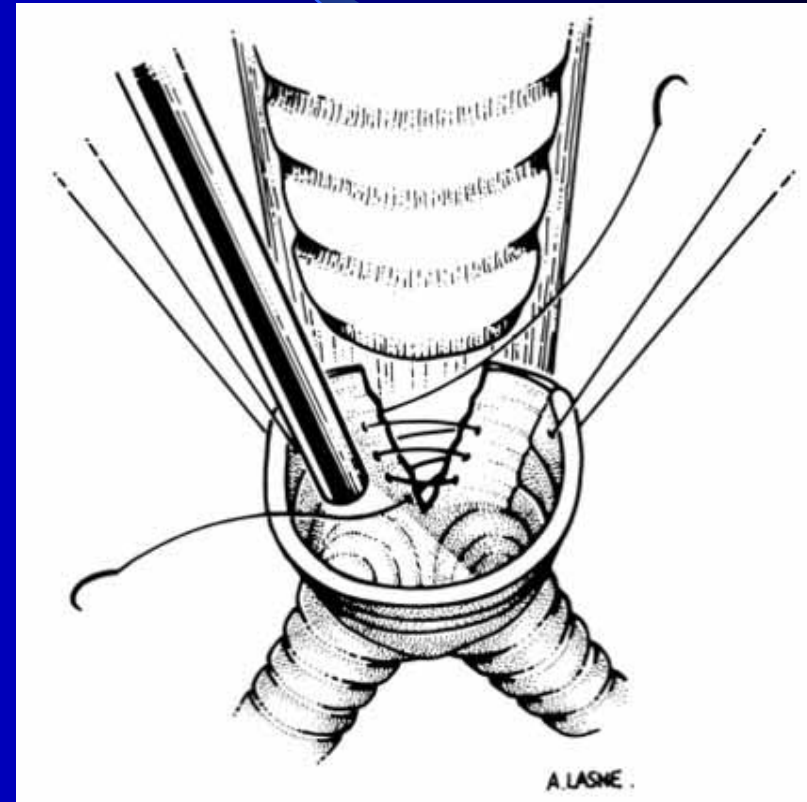
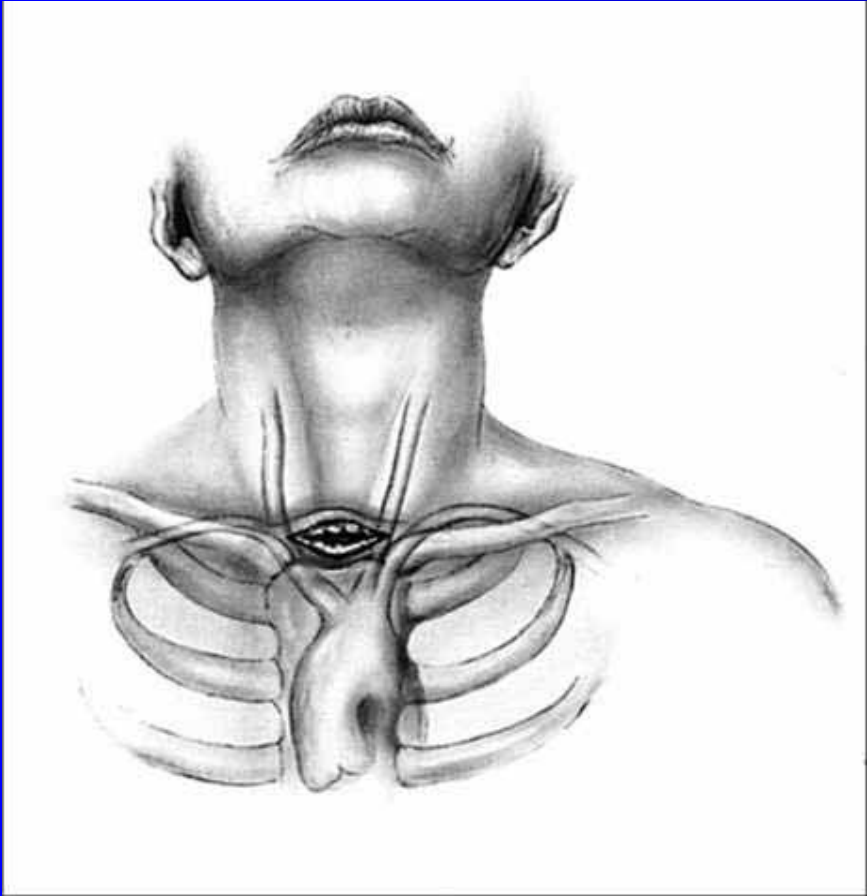


Complications de l'intubation trachéale

Hématome par # du cricoïde

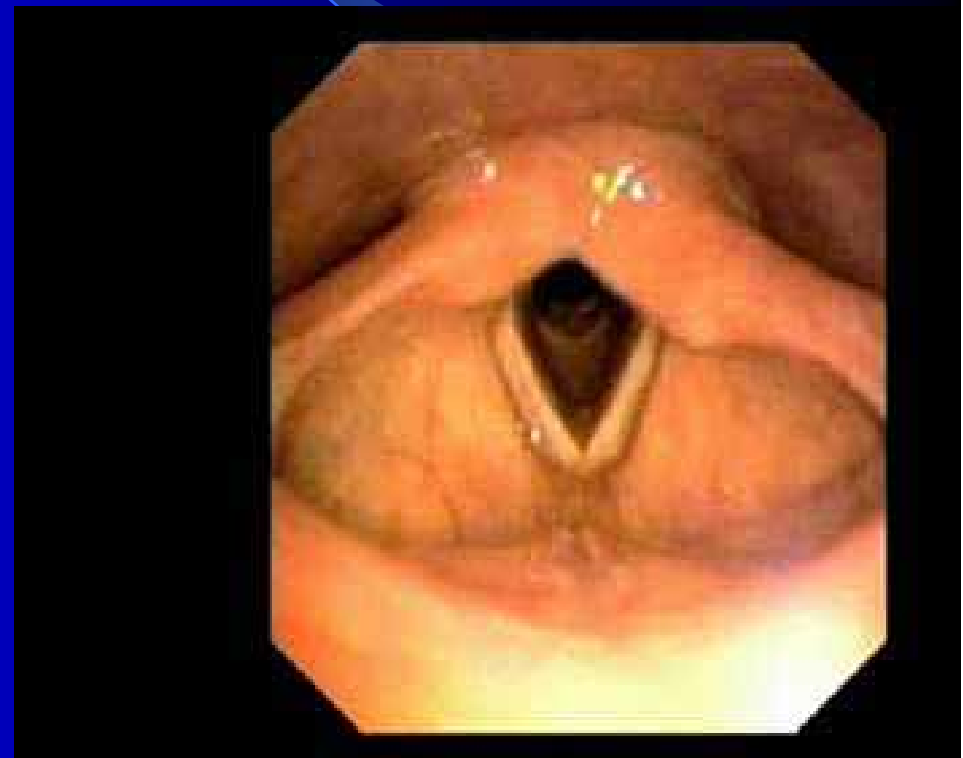
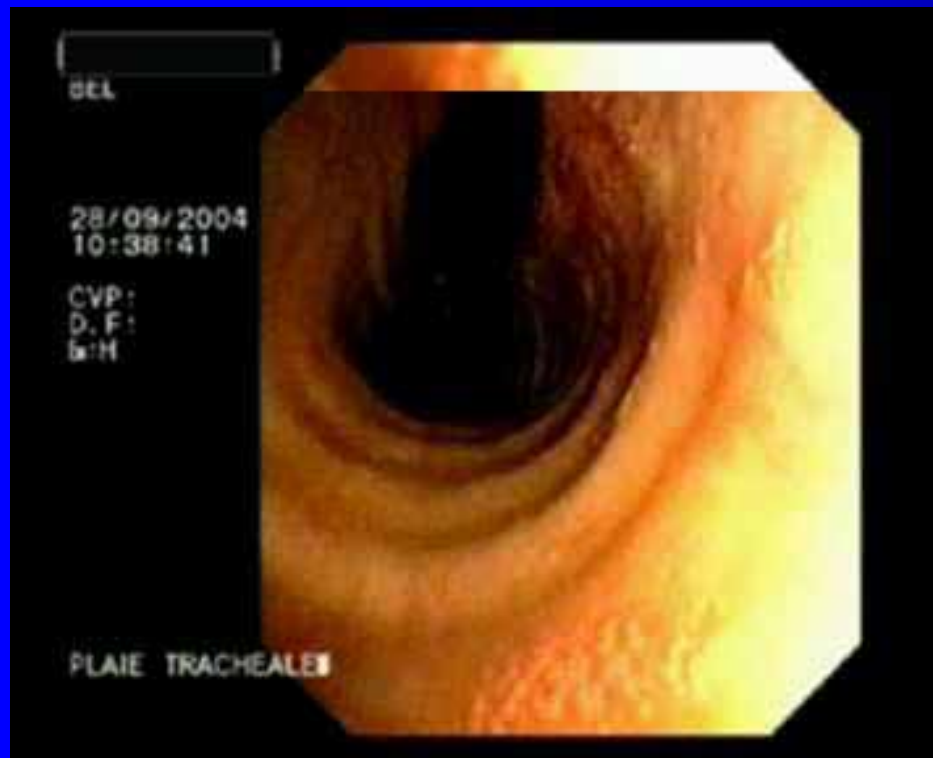
Réparation Rupture après intubation

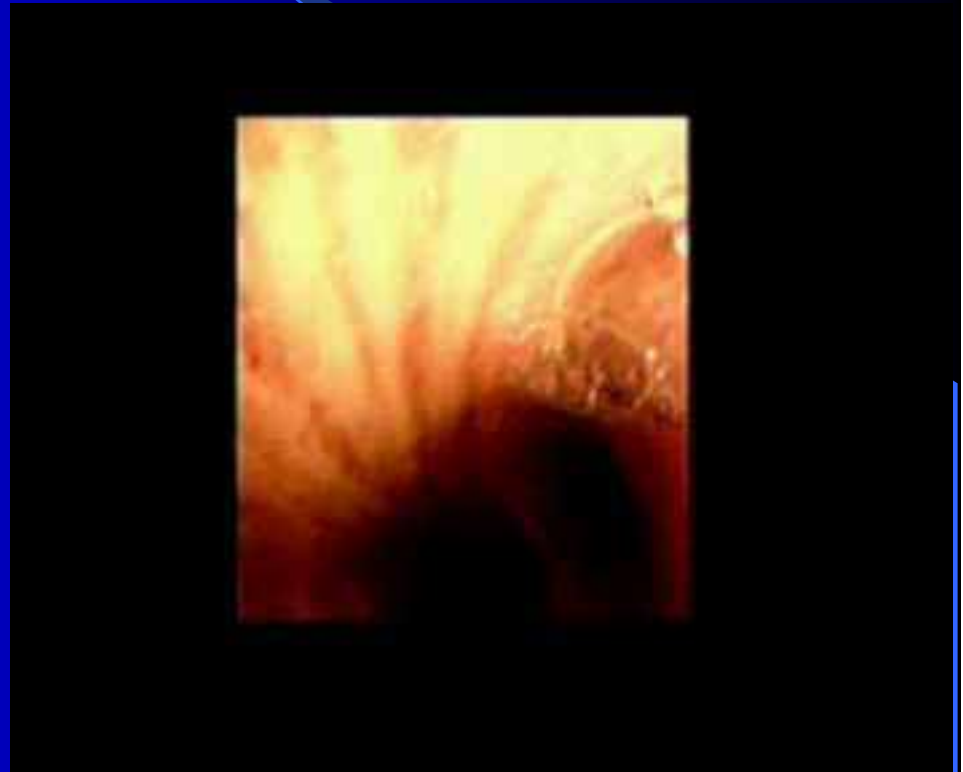
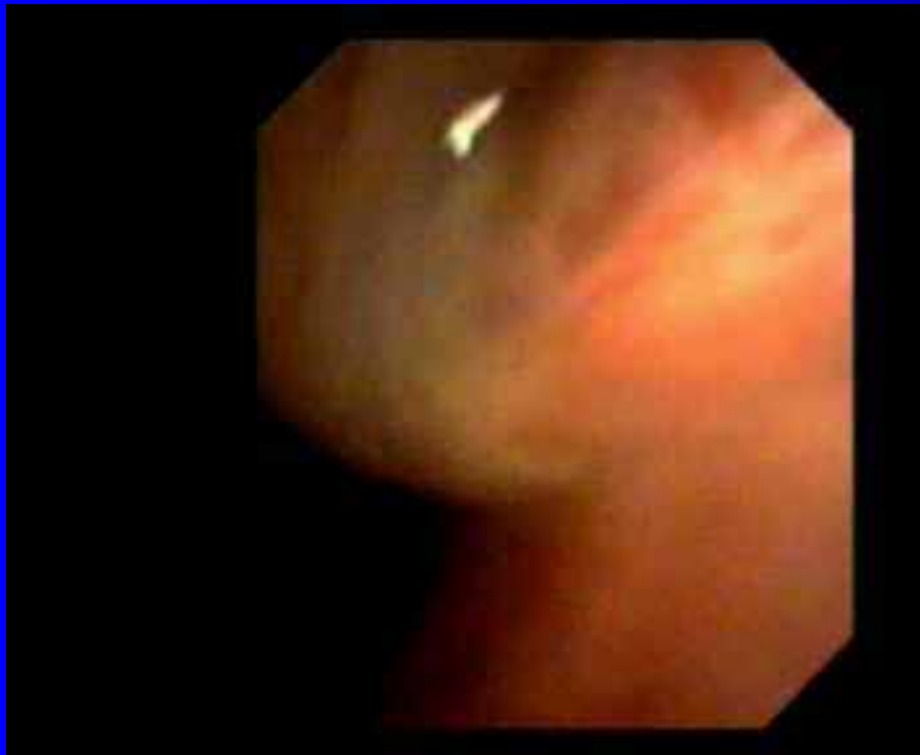


Trachée

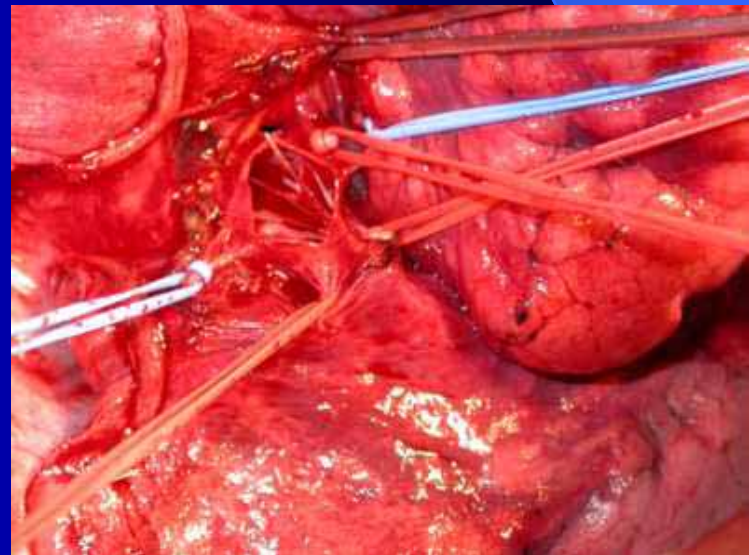
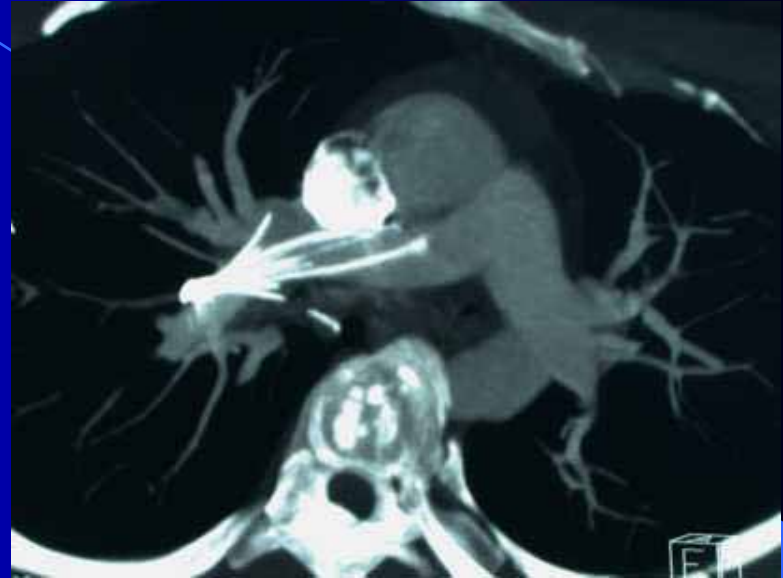
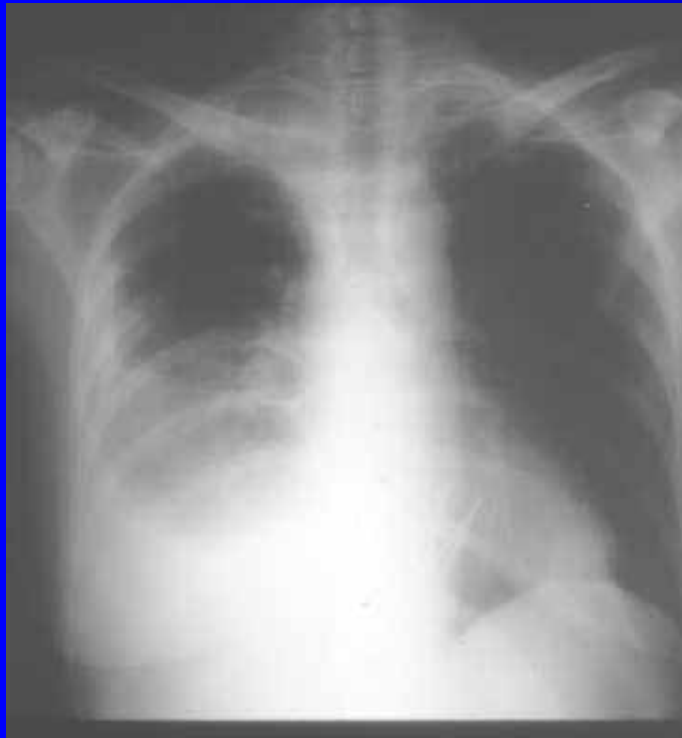Rupture après intubation



Rupture Œso-Trachéale post-intubation



Complications du filtre cave



Conclusions

- Devant un traumatisme thoracique fermé: savoir reconnaître les signes de gravité pour ne pas retarder le traitement
- Toute plaie thoracique pénétrante, quelque soit son importance doit être explorée au bloc opératoire spécialisé
- Evolution épidémiologique: diminution des traumatismes classiques (radars ?) et apparition d'une nouvelle catégorie de traumatismes thoraciques: les traumatismes iatrogènes